UNIVERSITA' VITA-SALUTE SAN RAFFAELE

FACOLTA' DI MEDICINA E CHIRURGIA

Scuola di Specializzazione in Otorinolaringoiatria

LA CHIRURGIA DEI TUMORI PARAFARINGEI: APPROCCIO TRANSCERVICALE ENDOSCOPICO SU 15 CASI E VALUTAZIONE CRITICA DELLA LETTERATURA

Relatore: prof Mario Bussi
Correlatore: dott Leone Giordano

Tesi di Diploma di Specializzazione di:
Francesco Pilolli
matr. 005961

Anno Accademico 2014/2015

francescopilolli.it

UNIVERSITA' VITA-SALUTE SAN RAFFAELE

FACOLTA' DI MEDICINA E CHIRURGIA

Scuola di Specializzazione in Otorinolaringoiatria

LA CHIRURGIA DEI TUMORI PARAFARINGEI: APPROCCIO TRANSCERVICALE ENDOSCOPICO SU 15 CASI E VALUTAZIONE CRITICA DELLA LETTERATURA

Relatore: prof Mario Bussi
Correlatore: dott Leone Giordano

Tesi di Diploma di Specializzazione di:
Francesco Pilolli
matr. 005961

Anno Accademico 2014/2015

francescopilolli.it

CONSULTAZIONE TESI DI SPECIALIZZAZIONE

Il sottoscritto.....Francesco Pilolli.....….. n° matr. ...005961.....

nato a .....Torino..... il ….11/07/1985…..

autore della tesi dal titolo …….....……

LA CHIRURGIA DEI TUMORI PARAFARINGEI: APPROCCIO …….

TRANSCERVICALE ENDOSCOPICO SU 15 CASI E VALUTAZIONE ...

CRITICA DELLA LETTERATURA…….

.....……

.....……..

.....……..

.....……

☐ **AUTORIZZA**
la consultazione della tesi stessa, fatto divieto di riprodurre, in tutto o in parte, quanto in esso contenuto.

Data ..... Firma .....

☐ **NON AUTORIZZA**
la consultazione della tesi stessa.

Data ..... Firma .....

francescopilolli.it

Alla mia famiglia che ha sempre creduto in me e mi ha sempre supportato e sostenuto.

francescopilolli.it

SOMMARIO

INTRODUZIONE 3

ANATOMIA 4

Anatomia nell'approccio transorale 8

EPIDEMIOLOGIA 10

EZIOLOGIA 11

Le neoplasie di origine salivare 12

Adenoma pleomorfo 13

Carcinomi adenoidocistici 14

Carcinoma mucoepidermoide 15

Carcinoma ex adenoma pleomorfo 16

Le neoplasie neurogeniche 17

Paragangliomi 17

Schwannomi 18

Metastasi linfonodali da carcinoma tiroideo 18

PRESENTAZIONE CLINICA 22

VALUTAZIONE ORL 25

DIAGNOSTICA PER IMMAGINI 26

Vantaggi e svantaggi della Tomografia Computerizzata 26

Vantaggi e svantaggi della Risonanza Magnetica Nucleare 26

Aspetto delle lesioni all'imaging 27

Work-up radiologico 27

Angiografia 30

L'AGOASPIRATO NEI TUMORI PARAFARINGEI 32

CONSIDERAZIONI PREOPERATORIE 34

francescopilolli.it

TRATTAMENTO 35
Waitful watching 35
APPROCCI CHIRURGICI 35
Approccio transcervicale 36
Approccio transcervicale-transparotideo 38
Approccio transmandibolare 39
Approccio transorale 41
RADIOTERAPIA 44
COMPLICANZE 45
MATERIALI E METODI 47
Pazienti 47
Approccio transcervicale endoscopico mini-invasivo – tecnica chirurgica 47
RISULTATI 50
Casi particolari 53
Caso 1 – metastasi linfonodale da carcinoma papillare 53
Caso 8 – conversione ad approccio transcervicale transparotideo 55
Caso 10 – carcinoma ex adenoma pleomorfo 57
DISCUSSIONE 59
CONCLUSIONI 64
BIBLIOGRAFIA 65

francescopilolli.it

INTRODUZIONE

Lo spazio parafaringeo è un'area anatomica per quanto di dimensioni limitate, estremamente complessa, contraddistinta dalla presenza di numerose strutture nobili.

Raramente si possono formare neoplasie a questo livello, prevalentemente di tipo benigno (80%), per la maggior parte di origine salivare o neurogeniche.

L'incidenza di queste neoplasie è molto bassa (0.5-1% dei tumori del distretto testa-collo) e rimangono a lungo asintomatiche e misconosciute giungendo all'attenzione clinica spesso solo quando hanno raggiunto dimensioni considerevoli o come riscontri occasionali.

Anche tumori benigni di piccole dimensioni devono essere trattati, l'accrescimento è inevitabile e la loro gestione diventa più complessa all'aumentare del volume tumorale.

Tali caratteristiche rendono difficile standardizzare un iter diagnostico-terapeutico.

Sono stati proposti numerosi differenti approcci chirurgici ognuno con vantaggi e svantaggi, alcuni sostenuti da esigenze tecniche, altri spinti da particolari competenze di scuola.

Indipendentemente dall'approccio scelto, il tasso di complicanze minori sarà piuttosto elevato.

In questa dissertazione analizzeremo nel dettaglio lo spazio parafaringeo, quali sono i tumori che lo coinvolgono e quali sono gli approcci terapeutici disponibili. Descriveremo anche una variante tecnica dell'approccio transcervicale che si avvale dell'utilizzo dell'endoscopio, eseguita su 15 pazienti presso il reparto ORL dell'Università Vita-Salute, San Raffaele.

francescopilolli.it

ANATOMIA

Lo spazio parafaringeo è una regione profonda del collo collocata lateralmente alla parete laterale della faringe e descritta comunemente come una piramide rovesciata con apice in corrispondenza dell'osso ioide e base in corrispondenza della base cranica. Tale piramide ha 4 pareti: mediale, anteriore, laterale e posteriore.

La parete mediale corrisponde per la maggior parte al muscolo costrittore superiore della faringe che risulta incompleto nella sua porzione craniale dove si localizzano i muscoli tensore ed elevatore del palato, rivestiti esternamente dall'aponeurosi faringea.

Dorsalmente il setto di Charpy (che si stacca dall'angolo tra la parete posteriore e laterale della faringe e si inserisce nella fascia prevertebrale) divide lo spazio parafaringeo dallo spazio retrofaringeo.

La parete anteriore corrisponde al muscolo pterigoideo interno ed al ramo della mandibola, mentre cranialmente lo spazio parafaringeo è in continuità con lo spazio masticatorio.

La parete laterale è composta del lobo profondo della parotide, rivestito dalla fascia parotidea profonda e dal ventre posteriore del muscolo digastrico.

Posteriormente si localizzano i muscoli e la fascia prevertebrale.

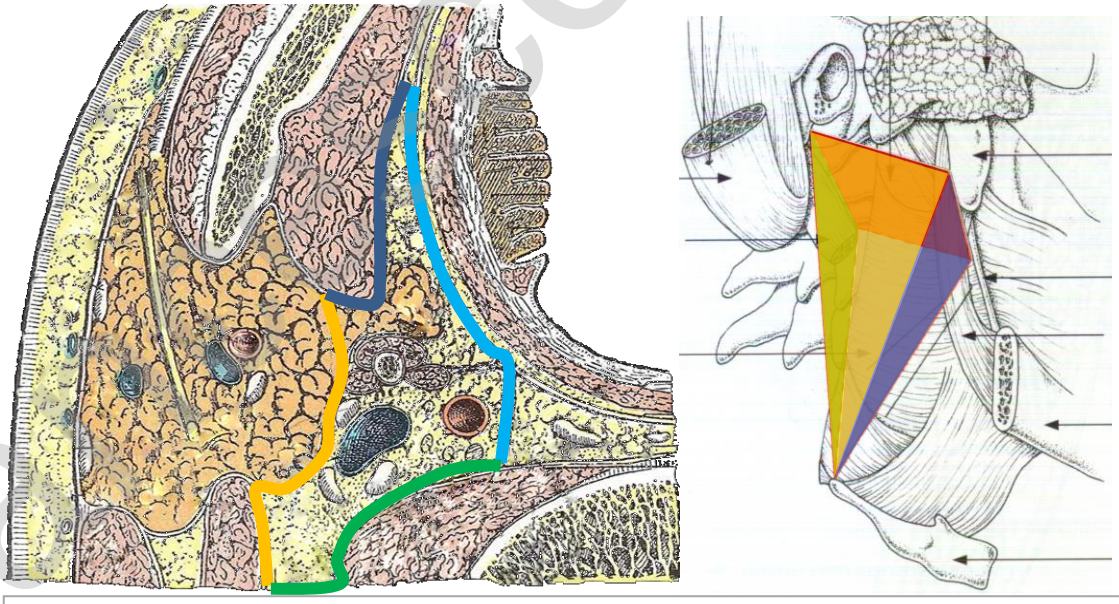

A: Schema anatomico dello spazio parafaringeo in sezione assiale, a livello della loggia parotidea
B: Schematizzazione dei limiti dello spazio parafaringeo in visione laterale.
Giallo: parete laterale. Blu: parete anteriore. Azzurro: parete mediale. Verde: parete posteriore.
(Testut, 1977)

francopilolli.it

Lo spazio parafaringeo è suddiviso dall'ala faringea (o aponeurosi stilofaringea o setto stiliano) in due regioni: lo spazio prestiloideo anteriormente e retrostiloideo posteriormente. L'ala faringea è un setto fibroso che si inserisce lateralmente sul bordo mediale del fascio del Riolano e sul processo stiloideo, cranialmente sulla base cranica e medialmente nell'angolo tra la parete laterale e posteriore della faringe. Ha quindi una forma triangolare ed è rinforzata da un fascio fibroso appiattito che discende dalla faccia inferiore della rocca petrosa, resto fibroso del muscolo petrofaringeo, ancora visibile come anomalia in alcuni soggetti. Il fascio del Riolano da cui si stacca è costituito da 3 muscoli: il muscolo stilofaringeo, stiloioideo e stiloglosso. Dal processo stiloideo si staccano anche due legamenti (il legamento stiloioideo e stilomandibolare) che contribuiscono alla parete laterale.

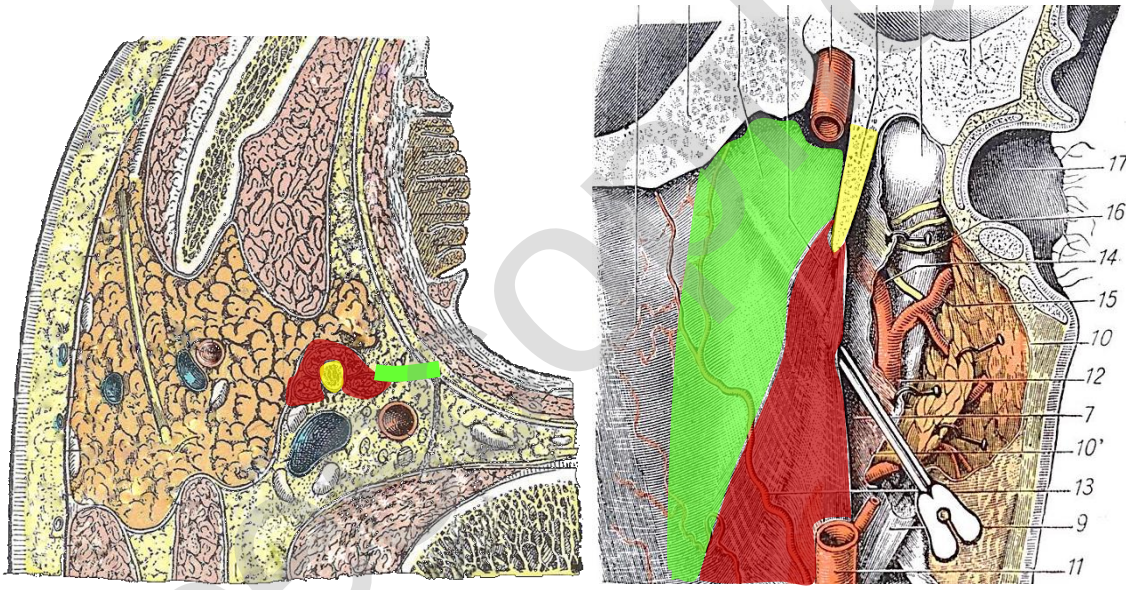

A: Schema anatomico dello spazio parafaringeo in sezione assiale a livello della loggia parotidea
B: Rappresentazione dello spazio parafaringeo di destra in visione posteriore, la carotide interna è stata sezionata caudalmente e cranialmente in prossimità del forame carotico
Verde: ala della faringe. Rosso: muscoli del fascio del Riolano. Giallo: processo stiloideo.
(Testut, 1977)

La loggia prestiloidea (o spazio sottoparotideo anteriore) ha la forma di un angolo diedro a vertice anteriore, con una parete mediale formata dalla faringe e con una parete laterale rappresentata dalla mandibola.

La loggia prestiloidea è occupata da una massa adiposa molle, giallastra, che rappresenta un tessuto di riempimento. Caudalmente si può identificare un'ansa

dell’arteria faciale nel caso sia molto flessuosa. In questa loggia possiamo identificare rami arteria carotide: l’arteria faringea ascendente e l’arteria palatina.

La loggia retrostiloidea (o spazio sottoparotideo posteriore) si estende dorsalmente all'ala della faringe, anteriormente alla fascia prevertebrale. Essa è occupata, per quasi tutta l'altezza, dal fascio vasculo-nervoso (arteria carotide interna, vena giugulare interna e cinque nervi uniti da tessuto connettivo: il tronco del simpatico, il IX nc, il X nc, il XI nc e il XII nc). L'arteria carotide interna origina dall’orificio esterno del canale carotico e discende posteriormente all’ala faringea che, improntata, forma la doccia carotidea.

La vena giugulare interna origina dal forame giugulare dove è posta postero-lateralmente all’arteria carotide interna, più caudalmente si posiziona lateralmente.

Il tronco del simpatico ha il suo ganglio nello spessore della guaina del fascio vasculonervoso ma si sviluppa nella fascia prevertebrale.

Il nervo ipoglosso emerge nello spazio retrofaringeo dal canale dell’ipoglosso; il nervo glossofaringeo, vago ed accessorio spinale emergono dal forame giugulare.

Questi 4 nervi sono tutti collocati dietro all'arteria carotide interna. Il nervo accessorio, dopo aver ceduto il suo ramo mediale al nervo vago (accessorio del vago), si porta con il suo ramo laterale (accessorio spinale) verso la faccia profonda del muscolo sternocleidomastoideo. Nel suo decorso si localizza più frequentemente anteriormente alla vena giugulare, di rado posteriormente. Il nervo vago discende posteriormente all’arteria carotide interna ed alla giugulare interna, lateralmente al tronco del simpatico.

Il nervo glossofaringeo passa attraverso i vasi per raggiungere la base linguale, con decorso obliquo. Il nervo ipoglosso si dirige verso la loggia sovraioidea con percorso analogo al nervo glossofaringeo ma più caudale.

Anche in questa loggia si ritrova del tessuto fibroadiposo di riempimento con strutture linfatiche.

francescopilolli.it

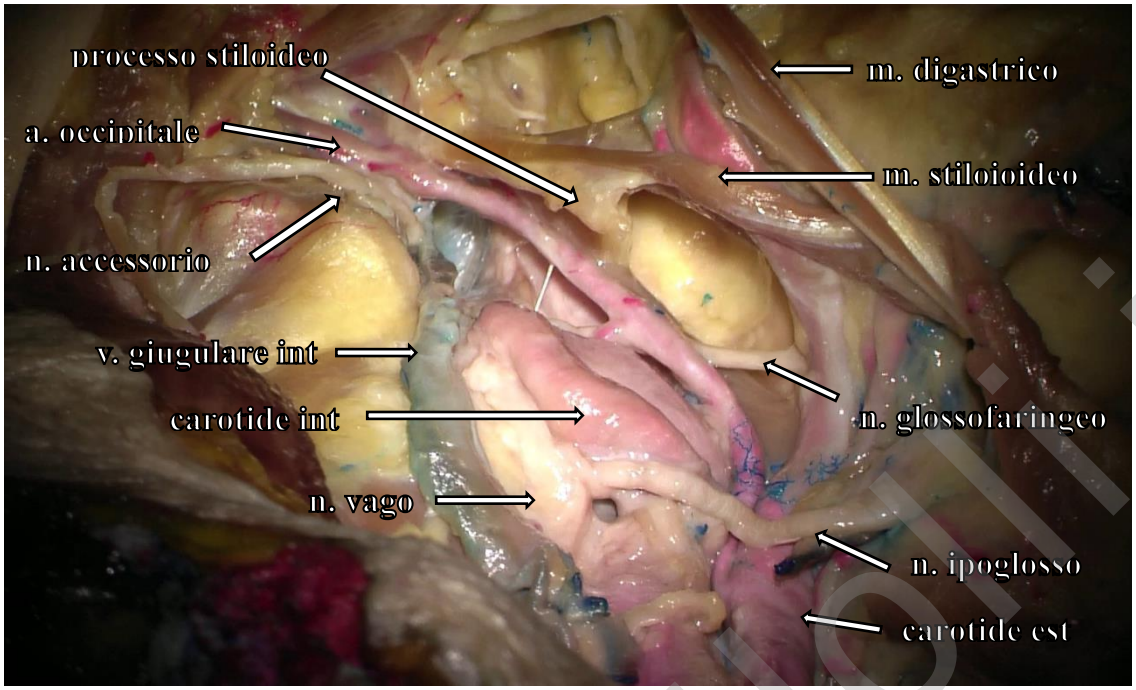

Foto da dissezione su cadavere fresco, iniettato: visione laterale dello spazio parafaringeo. (Osservazione personale)

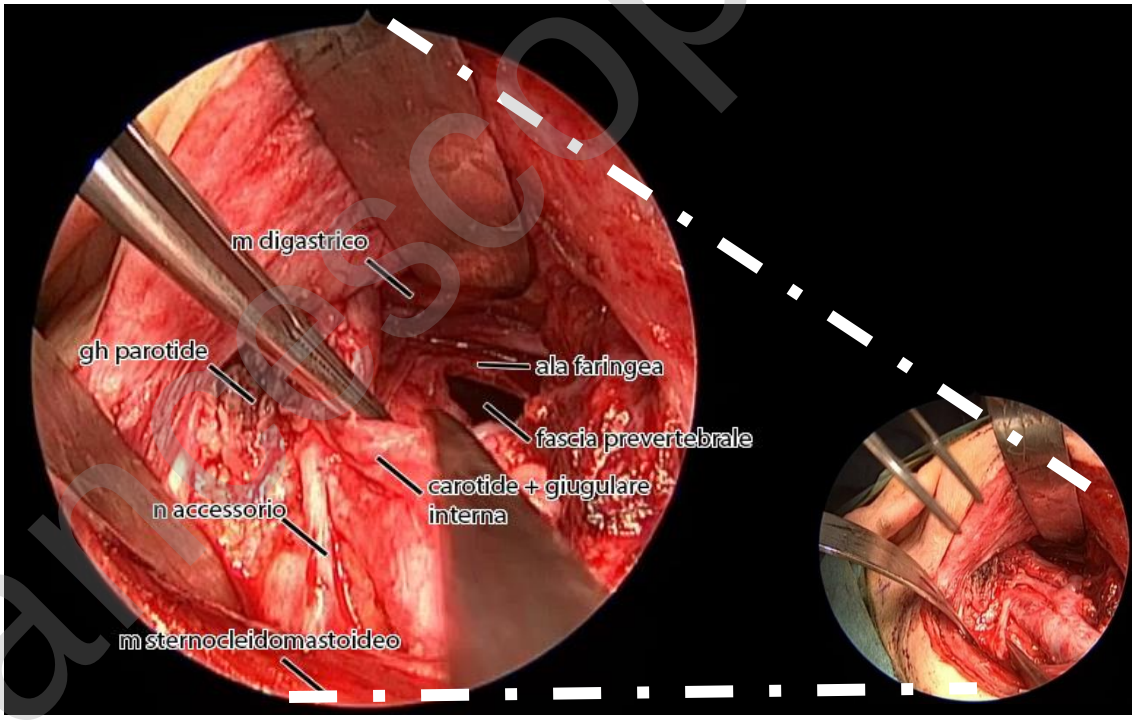

Foto intraoperatoria che mostra le principali strutture anatomiche che si riconoscono durante un approccio transcervicale, si noti la profondità del corridoio chirurgico che si viene a formare. (Osservazione personale)

franscoppiloli.it

Anatomia nell'approccio transorale

Per analizzare sul preparato anatomico lo spazio parafaringeo sarà necessario incidere la mucosa dei pilastri tonsillari e ribaltare caudalmente la tonsilla con la sua capsula. Sarà così possibile osserva il muscolo costrittore superiore della faringe e, più cranialmente, i muscoli tensore ed elevatore del palato, che formano la parete mediale dello spazio.
Inciso e ribaltato anche il muscolo costrittore della faringe si può osservare l'aponeurosi faringea, asportata la quale si apprezza lo spazio parafaringeo.

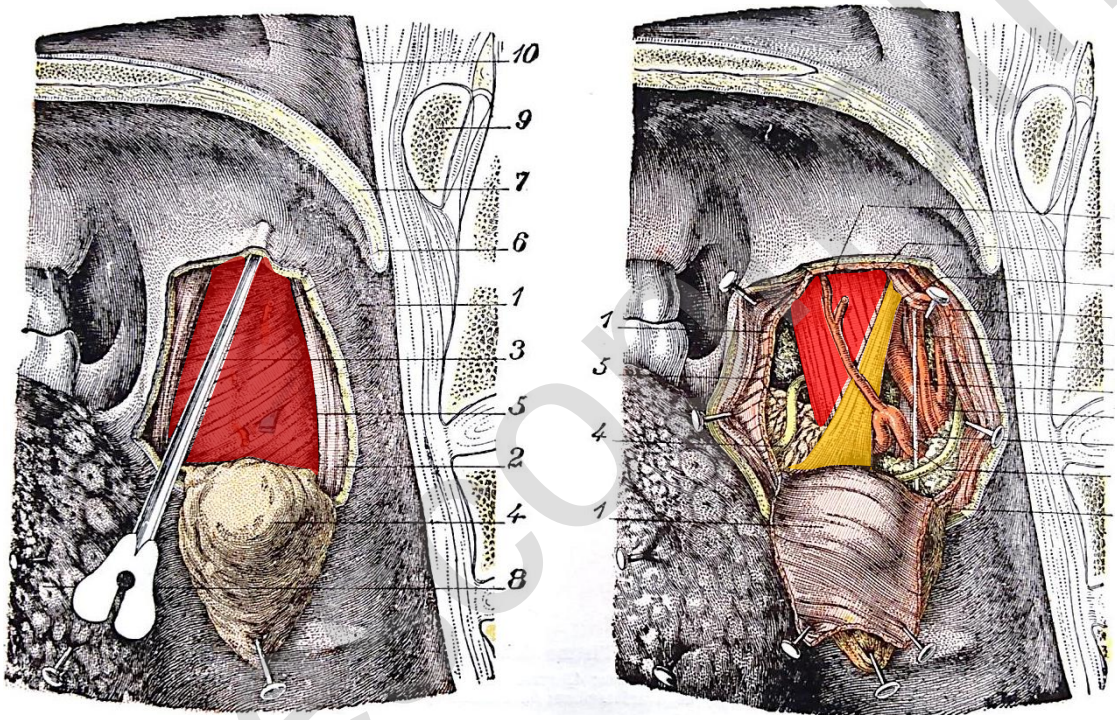

A: schema su preparata anatomico sezionato sagittalmente lungo la linea mediana, visione mediale del lato destro. E' stata incisa la mucosa del pilastro tonsillare anteriore e del pilastro posteriore, le due incisioni sono state raccordate cranialmente alla tonsilla palatina che è stata ribaltata caudalmente con la sua capsula. In Rosso: muscolo costrittore superiore della faringe.
B: sullo stesso preparato è stato inciso e ribaltato caudalmente anche il muscolo costrittore superiore della faringe. Si può così accedere allo spazio parafaringeo. In Rosso: muscolo pterigoideo interno. In Giallo: muscolo stilofaringeo.
(Testut, 1977)

Dallan et al[1] hanno effettuato un'analisi molto accurata e dettagliata dell'anatomia di questa regione con approccio transorale endoscopico. Nella loro valutazione risulta importante identificare come primo landmark il muscolo pterigoideo mediale, collocato lateralmente allo spazio si poggia sulla superficie mediale del ramo della mandibola.

Tra il muscolo pterigoideo e la mandibola si può localizzare il nervo linguale. Nello spazio prestiloideo si riconosce abbondante tessuto fibroadiposo nel quale sono immersi i vasi per la loggia tonsillare. Asportato il tessuto fibroadiposo e sezionati questi vasi si può osservare l'ala faringea, incisa la quale si accede allo spazio retrostiloideo .

La dissezione nello spazio tra il muscolo stilofaringeo ed il costrittore superiore della faringe risulta difficoltosa per la presenza del complesso plesso venoso pterigoideo. Tra l'arteria carotide interna e l'arteria faringea ascendente si può osservare il nervo ipoglosso nella sua porzione craniale. In prossimità della base cranica si identificano numerosi filuzzi nervosi: il plesso faringeo, dato dalle anastomosi tra il vago, il nervo glossofaringeo e il tronco del simpatico.

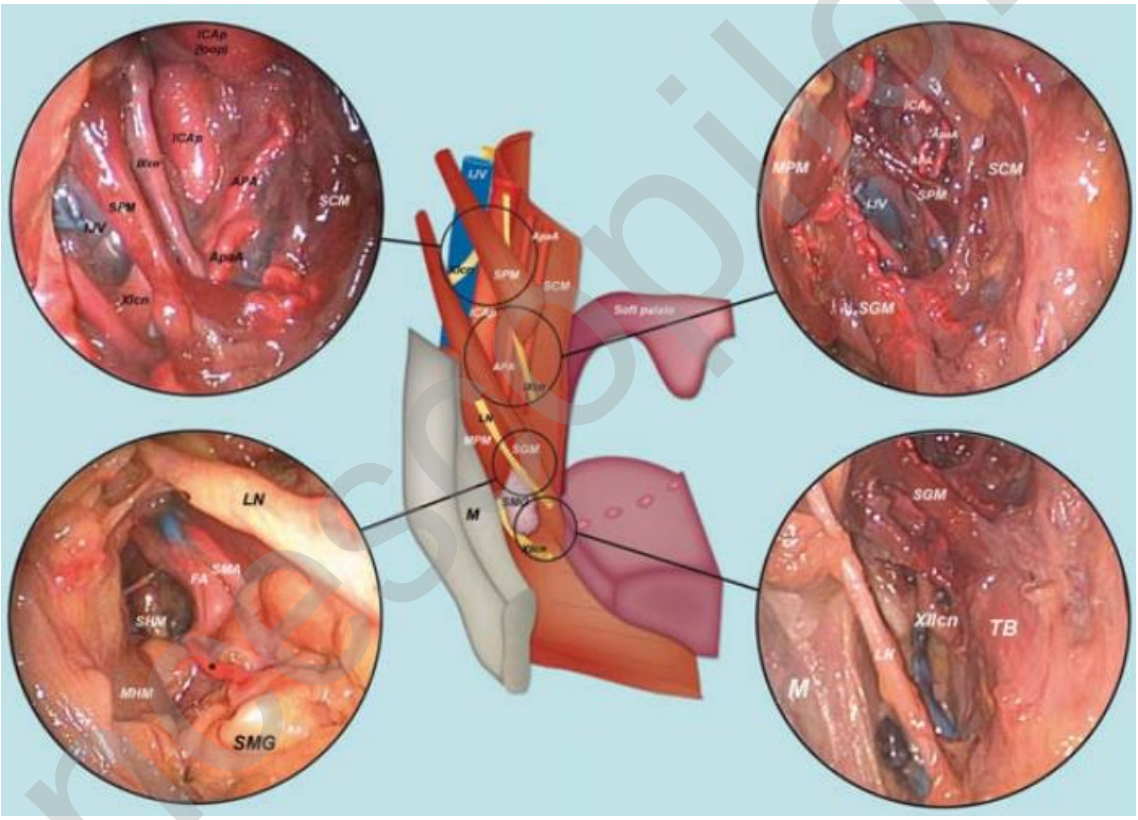

Schema anatomico ed immagini anatomiche durante dissezione su cadavere fresco iniettato[1].
APA, arteria faringea ascendente; ApaA, arteria palatina ascendente; FA, arteria faciale; ICAp, porzione parafaringea dell'arteria carotide interna; IJV, vena giugulare interna; LN, nervo linguale; M, mandibola; MHM, muscolo miloioideo; MPM, muscolo pterigoideo mediale; SCM, muscolo costrittore supereiore; SGM, muscolo stiloglosso; SHM, muscolo stiloioideo; SMA, arteria sottomandibolare; SMG, giandola sottomandibolare; SP, palato molle; SPM, muscolo stilofaringeo; TB, base della lingua; IXcn, nervo glossofaringeo; XIcn, nervo spinale accessorio; XIIcn, nervo ipoglosso. *arteriola, ramo dell'arteria sottomandibolare.
(Dallan, 2011)

francesco pitolli.it

EPIDEMIOLOGIA

Le neoplasie dello spazio parafaringeo sono caratterizzate da una notevole variabilità istologica che ne rende complessa la classificazione e difficoltosa la diagnosi, nonché la standardizzazione dell'approccio terapeutico. Tale peculiarità complica la sistematizzazione delle casistiche; l'incidenza dei tumori parafaringei non risulta ben documentata, dato che molti studi sono limitati, per esempio, a diagnosi specifiche o unicamente a lesioni maligne[2].

I tumori dello spazio parafaringeo rappresentano approssimativamente lo 0.5-1% di tutte le neoplasie del distretto testa-collo con un'incidenza di 5-10 casi per 1.000.000 di abitanti per anno[3].

francescopilolli.it

EZIOLOGIA

I tumori dello spazio parafaringeo sono rari, nell'80% dei casi si tratta di neoformazioni benigne, nel 18% di neoplasie maligne primitive e nel 2% di neoformazioni metastatiche[3]. La complessa natura dello spazio e la presenza di numerose differenti strutture anatomiche giustifica l'abbondanza di istotipi diversi tra le neoplasie dello spazio parafaringeo[4], i tumori dello spazio prestiloideo sono prevalentemente di origine salivare, mentre quelli retrostilieni sono prevalentemente di origine vascolare o neurogena.

Una recente revisione[3] della Letteratura condotta su un totale di 17 studi e 1143 pazienti ha dimostrato che la maggior parte dei tumori benigni è rappresentata dall'adenoma pleomorfo che costituisce il 35% delle neoplasie benigne. Gli altri istotipi benigni prevalenti sono i paragangliomi vagali (14,3 %), gli schwannomi (13,7%) ed i tumori del glomo carotideo (7%). Le forme benigne meno comuni sono i neurofibromi, le lesioni aneurismatiche, le cisti branchiali, i meningiomi, gli emangiomi, i paragangliomi del glomo giugulare, i tumori di Warthin, i lipomi, le lesioni infiammatorie, i linfangiomi, gli adenomi a cellule basali, i paragangliomi del simpatico.

Per quanto riguarda i tumori maligni risulta essere comunque dominante la componente di origine salivare. L'istotipo maligno prevalente è il carcinoma adenoidocistico (16%), seguito dai linfomi (11,2%) e dal carcinoma mucoepidermoide (10,2%). Le altre forme maligne meno comuni sono: il carcinoma ex adenoma pleomorfo, il carcinoma squamocellulare, il carcinoma indifferenziato, l'adenocarcinoma, il paraganglioma maligno, i sarcomi, l'emangiopericitoma ed il carcinoma mioepiteliale.

Metastasi a distanza possono coinvolgere lo spazio parafaringeo rappresentando il 2% di tutte le neoformazioni dello spazio parafaringeo. Numerose casistiche in Letteratura non descrivono l'origine di tali lesioni. Tra i casi descritti sono sicuramente dominanti le metastasi da neoformazioni tiroidee. Sono descritte metastasi parafaringee da carcinomi rinofaringei, da neuroestesioblastomi e da sarcomi osteogenici

francescopiolli.it

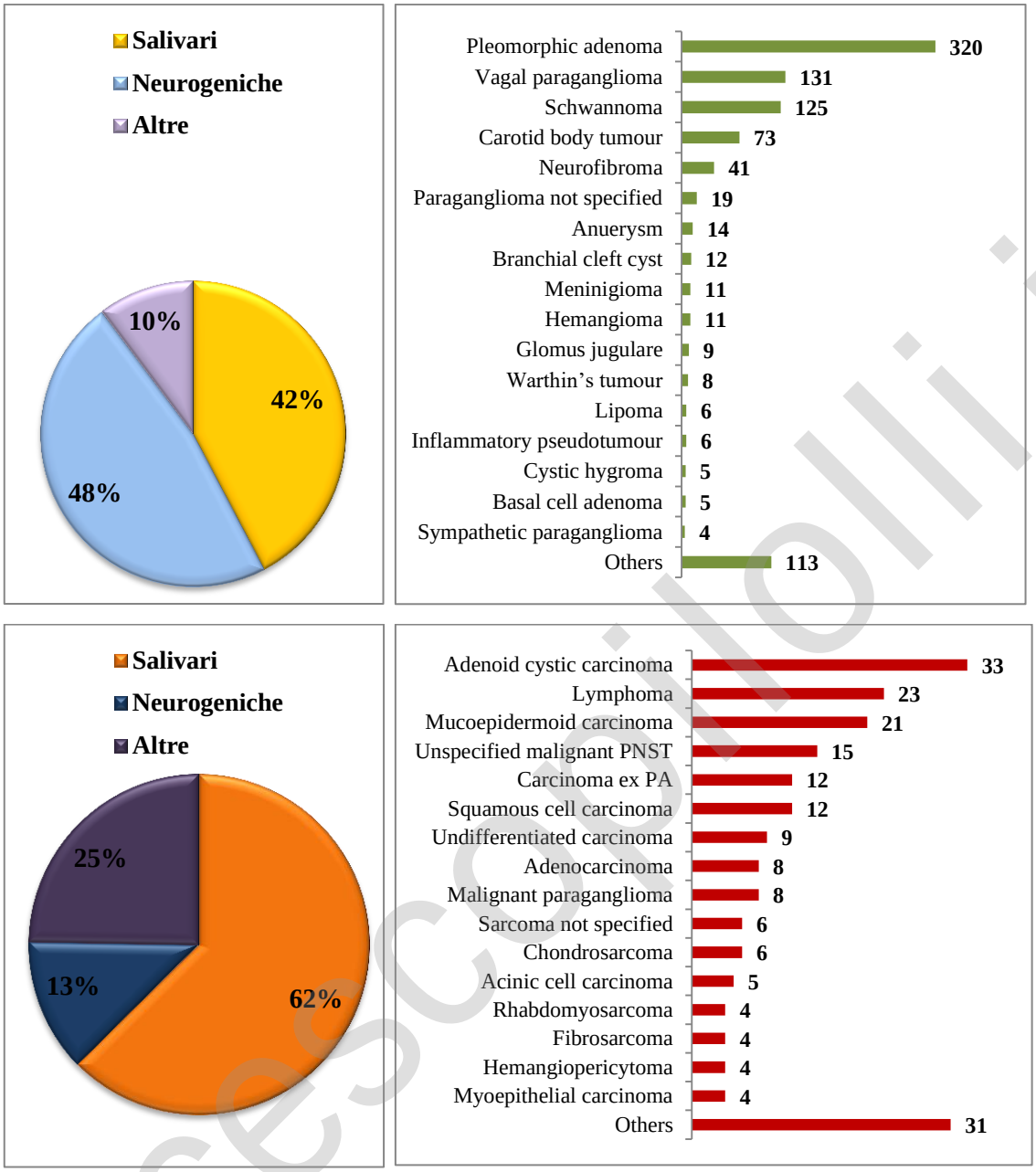

Rappresentazione grafica dei casi identificati nella revisione della Letteratura[3] di tumori dello spazio parafaringeo. In alto sono riepilogati gli istotipi benigni, in basso quelli maligni.

Le neoplasie di origine salivare

Le neoplasie di origine salivare si localizzano nello spazio prestiloideo e rappresentano il 40-50%[3,4] delle lesioni dello spazio parafaringeo. Possono originare dal lobo profondo della parotide o dalle ghiandole salivari minori della parete laterale della faringe. La lesione più comune dello spazio parafaringeo è rappresentata dall'adenoma pleomorfo

francescopilolli.it

che rappresenta l'80-90% delle neoformazioni di origine salivare dello spazio parafaringeo.

Le altre lesioni di origine salivare, compreso il tumore di Warthin e gli oncocitomi, originano dalla regione prestiloidea come le lesioni maligne di origine salivare. Tra le lesioni salivari maligne le più frequenti sono il carcinoma adenoidocistico, il carcinoma mucoepidermoide e il carcinoma ex adenoma pleomorfo.

Adenoma pleomorfo

L'adenoma pleomorfo è la neoplasia salivare benigna più diffusa; essa ha sede quasi elettiva nella ghiandola parotide, rappresentando quasi la maggioranza dei tumori di tale ghiandola[5]. Colpisce con maggior incidenza le donne di mezz'età.

A causa della notevole variabilità istologica di questo tipo di neoplasia, vengono altresì denominati tumori misti della parotide. Tale definizione deriva dalla commistione di tessuti epiteliali e connettivali all'interno di queste neoplasie[6].

Dal punto di vista macroscopico, essi si presentano come masse ben delimitate di colorito bianco traslucido, dotate di capsula, di consistenza dura.

Gli adenomi pleomorfi possono raggiungere notevoli dimensioni.

L'esame microscopico conferma la grande eterogeneità di aspetto sopra citata. Elementi epiteliali sono dispersi, in varia misura, in una matrice mucoide, mixoide e condroide. Gli elementi epiteliali, raggruppati a formare dotti, acini, tubuli irregolari, sono alloggiati in un background simil-mesenchimale di tessuto lasso mixoide, contenente isole condroidi e, raramente, foci di tessuto osseo. A volte le cellule epiteliali formano dei dotti apparentemente ben sviluppati rivestiti da piccole cellule mioepiteliali ipercromatiche. In altri casi possono essere presenti cellule mioepiteliali raccolte in cordoni e foglietti. Possono essere presenti anche aggregati di cellule squamose ben differenziate. Nella grande maggioranza dei casi non vi è displasia né un'attività mitotica evidente. Dal punto di vista del comportamento biologico non vi sono differenze tra i tumori composti per la maggior parte da elementi epiteliali e quelli composti solamente da elementi simil-mesenchimali.

E' stata proposta da Seifert et al.[7] una classificazione istologica degli adenomi pleomorfi in base alle differenze quantitative di cellule epiteliali presenti nelle neoplasie in confronto allo stroma. Sono state definite tre classi di neoplasie:

francescopiolli.it

•clellular type (cell-rich): in questo sottotipo le cellule epiteliali sono organizzate in solidi cordoni o anche piccoli dotti circondati da sparso stroma mixoide.

•classic type: in queste neoplasie si trova un quantitativo bilanciato tra cellule epiteliali, mio epiteliali e stroma circostante.

•myxoid type: si reperta in questa sottoclasse di adenomi pleomorfi una predominanza del tessuto mesenchimale, presente anche fino all'80% del volume.

Quasi tutti gli adenomi pleomorfi presentano una capsula localmente assottigliata. In special modo, i tumori misti a prevalenza mixoide presentano più spesso una focale assenza di capsula rispetto agli altri sottotipi. Proprio in corrispondenza di queste aree si posso venire a creare delle erniazioni digitiformi che sembrano dover essere considerate alla base delle recidive degli adenomi pleomorfi asportati tramite enucleazione. Da segnalare che le recidive si sono presentate con maggior incidenza nel sottotipo mixoide.

In un lavoro di Stennert et al[8] è stata eseguita una revisione dei vetrini di 100 pazienti sottoposti a parotidectomia per adenoma pleomorfo e, in metà dei tumori, soprattutto nel sottotipo mixoide, vi erano aree non capsulate.

Raramente (circa 2-3% dei casi) può insorgere un carcinoma su adenoma pleomorfo, definito da molti come carcinoma ex adenoma pleomorfo o tumore misto maligno. Il più delle volte vi è una storia di una massa parotidea presente da molti anni. Generalmente il cancro si presenta come adenocarcinoma o carcinoma indifferenziato, istologie gravate da un alto tasso di mortalità[6].

Carcinomi adenoidocistici

Il carcinoma adenoidocistico è un tumore con aspetti basaloidi costituito da cellule epiteliali e mioepiteliali distribuite in vari patterns architetturali, quali il tubulare, il cribriforme e il solido. Ha decorso lento e spesso fatale. Colpisce in ordine di frequenza la parotide, la sottomandibolare e le ghiandole salivari minori. Insorge a tutte le età con lieve prevalenza nell'età media e avanzata.

Macroscopicamente si presenta come una lesione solida, circoscritta ma non capsulata, con margini infiltrativi.

Microscopicamente il tumore risulta costituito da due tipi cellulari principali, le cellule duttali e le cellule mio epiteliali modificate.

francescopilolli.it

I patterns architetturali, come citato sopra, sono di tre tipi:

• tubulare: costituito da dotti e tubuli con lumi centrali.

• cribriforme: il più frequente, costituito da nidi di cellule associati a spazi microcistici ripieni di sostanza basofila detti cilindri.

• solido: costituito da cellule basaloidi aggregate in lamine uniformi.

Ognuno di questi pattern può essere variabilmente rappresentato nell'ambito di ogni singola forma tumorale. Lo stroma tumorale è di norma ialino e può presentare modificazioni di tipo mixoide o mucinoso. L'invasione perineurale è evento comune nei carcinomi adenoidocistici con possibilità di infiltrazione a distanza, lungo le radici dei nervi, anche lontano dal sito del tumore primitivo. Abbastanza frequente è l'erosione dell'osso prima che sia evidente radiologicamente. I fattori prognostici che influenzano la sopravvivenza sono in prima istanza il pattern istologico, la variante solida ha comportamento biologico più aggressivo, associato allo stadio clinico, al coinvolgimento della corticale ossea ed ai margini di resezione. Rare sono le metastasi linfonodali, più frequenti quelle per via ematica al polmone, osso, sistema nervoso centrale e fegato[9].

Carcinoma mucoepidermoide

Il carcinoma mucoepidermoide è una neoplasia maligna salivare costituita da cellule mucinose, intermedie ed epidermoidali. La sua insorgenza dimostra una distribuzione uniforme con una minor frequenza in età geriatrica e pediatrica. La media dei pazienti ha intorno ai 45 anni e circa la metà di queste lesioni insorge a livello delle ghiandole salivari maggiori, con predilezione per la parotide.

Macroscopicamente i carcinomi mucoepidermoidi mancano di una capsula ben definita ed hanno spesso margini infiltrativi. Al taglio mostrano una superficie di sezione grigio-biancastra pallida, spesso punteggiata da piccole cisti a contenuto mucoide.

Istologicamente, l'aspetto classico è dato da cordoni e spazi cistici formati da cellule squamose, mucinose o intermedie. Le cellule di tipo intermedio spesso hanno un aspetto squamoso, con vacuoli ripieni di muco, di piccole o grandi dimensioni, che possono essere evidenziati con la colorazione PAS. Le cellule tumorali possono essere abbastanza regolari e di aspetto benigno oppure, alternativamente, altamente anaplastiche ed inequivocabilmente maligne. In base alle caratteristiche citologiche, i carcinomi mucoepidermoidi vengono suddivisi in forme a basso, intermedio e alto

francescopiloni.it

grado di malignità. Taluni Autori prediligono la sola suddivisione in alto e basso grado di differenziazione.

CARATTERISTICHE ISTOLOGICHE	PUNTEGGIO
Componente cistica < 20%	2
Invasione perineurale	2
Necrosi	3
4 Mitosi o più/10 HPF	3
Anaplasia	4

GRADING TUMORE	PUNTEGGIO OTTENUTO
Basso	0-4
Medio	5-6
Alto	7 o più

Le lesioni a basso grado tendono ad essere in gran parte costituite da cellule muco-secernenti, spesso arrangiate in strutture ghiandolari. Al contrario, i tumori ad alto grado sono composti da cellule squamose con solo rare cellule muco-secernenti. Il decorso clinico e la prognosi dipendono dal grado della neoplasia. I tumori a basso grado possono invadere localmente e recidivano in circa il 15 % dei casi ma metastatizzano solo raramente, per cui hanno una sopravvivenza a 5 anni di oltre il 95%. Al contrario le neoplasie ad alto grado e, in misura minore, quelle a grado intermedio sono invasive e difficili da eradicare; infatti recidivano nel 25-30% dei casi e, nel 30% dei casi, metastatizzano negli organi a distanza. La sopravvivenza di questi tumori a 5 anni è solo del 50%[6].

Carcinoma ex adenoma pleomorfo

Il carcinoma ex adenoma pleomorfo è un'entità rara con una prevalenza di 5.6 casi ogni 100.000 neoplasie maligne ed un'incidenza annua di 0.17 casi ogni 1.000.000 di persone[10]. Questo tumore coinvolge prevalente tra la sesta ed ottava decade ed è leggermente più frequente nel sesso femminile[10,11]. Coinvolge prevalentemente le ghiandole salivari maggiori, soprattutto la parotide e la ghiandola sottomandibolare. Può coinvolgere anche le ghiandole salivari minori soprattutto nel cavo orale, nel palato

francescopinolli.it

duro e molle[12,13]. Sono descritte rare localizzazioni a livello del seno, ghiandole lacrimali, trachea, fosse nasali e dello spazio parafaringeo[4]

Le neoplasie neurogeniche

Le neoplasie neurogeniche sono le più comuni dello spazio parafaringeo retrostiloideo e rappresentano il 25-30% delle lesioni dello spazio parafaringeo[3,4]. Gli schwannomi ed i paragangliomi sono le lesioni più frequenti: le altre lesioni benigne neurogeniche sono rappresentate dai neurofibromi e dai ganglioneuromi, mentre quelle maligne sono i paragangliomi maligni, i neurofibrosarcomi, gli schwannomi maligni ed il simpaticoblastoma. I tumori neurogenici sono benigni nel 95% dei casi[3].

Paragangliomi

I paragangliomi o, meno propriamente chemodectomi, sono delle neoplasie che originano dai paragangli, strutture che derivano dalla cresta neuroectodermica diffusi in tutto il corpo. Si classificano sulla base della loro sede di origine in jugulotimpanici, vagali, del corpo carotideo e, più rari, laringei, nasali ed oculari. I primi 3 tipi di paraganglioma possono interessare lo spazio parafaringeo.

I paragangliomi del glomo carotideo sono i più diffusi della regione testa-collo. Lack et al hanno identificato 69 paragangliomi su 600.000 interventi sul collo (0,12%), la prevalenza su autopsie è stata di 1 su 13.000 valutazioni[14].

Si localizzano tipicamente a livello della biforcazione carotidea, colpiscono entrambi i sessi in egual misura tra la terza ed ottava decade. E' descritta un'incidenza aumentata nei soggetti che vivono ad alta quota[15]. Una attività neuroendocrina si riscontra raramente. La degenerazione maligna è rara.

I paragangliomi vagali sono i più frequenti paragangliomi dello spazio parafaringeo. I paragangli del nervo vago, a differenza di quelli del corpo carotideo, non sono localizzati ma sono distribuiti lungo tutto il nervo distalmente al ganglio nodoso, giustificando la possibilità di localizzazione dei paragangliomi lungo tutta la lunghezza del nervo. Colpiscono la quarta e quinta decade con leggera predilezione per il sesso femminile. Microscopicamente sono caratterizzati da nidi di cellule circondati da un'importante rete vascolare. Distinguerli dalla variante maligna può essere difficoltoso, generalmente quelli maligni hanno un indice mitotico più alto ed una quota maggiore di tessuto necrotico[16].

francescopiloli.it

Circa il 2% dei paragangliomi del distretto testa-collo secernono catecolamine e possono causare sintomi parossistici. Il 10% dei paragangliomi sono multipli e possono essere assiociati a paragangliomi in altre sedi. Nei pazienti affetti da paragangliomi ereditari possono essere multicentrici nel 35% dei casi[17], tutti i pazienti con il sospetto di paragangliomi ereditari devono effettuare la ricerca delle mutazioni dei geni SDHD, SDHC e SDHB[18].

Nel caso siano presenti sintomi da secrezione di catecolamine, come il flushing, è opportuno effettuare un dosaggio urinario e nel caso in cui le catecolamine urinarie siano molto alte è opportuno escludere un concomitante feocromicitoma.

Schwannomi

Gli schwannomi rappresentano circa il 15% delle lesioni dello spazio parafaringeo[3,4], sono lesioni benigne, ben capsulate che originano dalle cellule di Schwann. Nello spazio parafaringeo coinvolgono più frequentemente il nervo vago o la catena del simpatico, in rapporto con il fascio vasculonervoso e possono coinvolgere la base cranica nella loro crescita. Più raramente possono interessare il nervo ipoglosso. Sono lesioni a lenta crescita, si manifestano prevalentemente tra la terza e quarta decade e sono più comuni tra i maschi[16]. Solitamente si accrescono senza causare deficit funzionali del nervo da cui originano ma possono causare deficit delle altre strutture nervose per compressione. E' spesso possibile un'enucleazione preservando il nervo da cui originano.

Metastasi linfonodali da carcinoma tiroideo

Descrizione a parte meritano le metastasi di origine tiroidea che coinvolgono lo spazio parafaringeo. Sebbene rare, rappresentano la forma più comune di lesione metastatica che coinvolge questo spazio.

I report in Letteratura sono scarsi e limitati a piccole casistiche. Dalla revisione della Letteratura da noi effettuata emerge un totale di 108 casi riportati in 32 pubblicazioni.

Da questa revisione sono emersi 92 casi di carcinoma papillare, 7 casi di carcinoma follicolare, 4 di carcinoma papillare variante follicolare e 5 carcinomi midollari.

La più grande casistica è stata descritta da Wang e colleghi[19] che hanno raccolto un totale di 25 pazienti affetti da metastasi linfonodali di origine tiroidea a livello parafaringeo. Tali lesioni erano carcinoma papillare in 22 casi, carcinoma midollare in 2

francescopillolli.it

pazienti ed un caso di carcinoma follicolare. Sedici dei 25 pazienti erano già stati sottoposti a chirurgia. Tutte le lesioni sono state asportate mediante approccio transcervicale.

In questo lavoro sono state descritte 3 possibili presentazioni:

1- recidiva linfonodale dopo precedente chirurgia (16/25, 64%)
2- contemporaneo coinvolgimento linfonodale cervicale e parafaringeo alla prima presentazione (5/25, 20%)
3- coinvolgimento parafaringeo come unica localizzazione linfonodale alla presentazione (4/25, 16%)

E' stata riscontrata un'incidenza dello 0.46% (25 casi su un totale di 5381 pazienti trattati nel loro centro per carcinoma tiroideo). Dato in linea a quanto descritto da Desuter et al[20] che hanno descritto come solo lo 0.43% (3 casi su 696) dei carcinomi tiroidei papillari metastatizzi a livello parafaringeo.

Molto interessante è anche il lavoro condotto da Qiu et al[21] che hanno valutato 561 pazienti sottoposti a terapia radioiodiometabolica dopo trattamento chirurgico con ^{131}I-single photon emission CT (SPECT)/CT. Tale metodica combina la ^{131}I-SPECT alla CT convenzionale ottenendo la capacità di identificare lesioni anche di 4-6 mm. Con questo approccio sono stati in grado di rilevare 15 lesioni in 14 pazienti dimostrando un'incidenza del 2,5 %, ben più alta di quella descritta precedentemente.

Nella nostra personale esperienza abbiamo riscontrato 3 metastasi linfonodali parafaringee di origine tiroidea, delle quali 2 già descritte in Letteratura[22]. Essendo casi giunti alla nostra attenzione già con la diagnosi non ci risulta possibile fornire una verosimile stima dell'incidenza non essendo possibile identificare un denominatore ragionevole.

Metastasi parafaringea da carcinoma papillare della tiroide (2.5 cm). (ORL San Raffaele)

francescopilolli.it

Essendo l'incidenza dei carcinomi tiroidei notoriamente elevata (fino a 10 casi ogni 100.000 abitanti[23]) sembra essere fortemente sottostimata o sotto-diagnosticata l'incidenza di tale problematica: stando a queste analisi solo in Italia si dovrebbero riconoscere dai 18 ai 90 casi all'anno di metastasi parafaringee da carcinoma tiroideo.

La via anatomica attraverso cui cellule di carcinoma tiroideo arrivano a livello parafaringeo è stata descritta, negli anni '30, dall'anatomista Rouvière[24] che ha riconosciuto una via linfatica che drena dai lobi tiroidei superiori fino allo spazio retrofaringeo, da dove altri linfatici drenano verso il parafaringe, attraverso una deiscenza della fascia del costrittore superiore della faringe.

Primo Autore	**Anno**	**Casi**
Horvat M[25]	1991	1
Ferrario F[27]	1995	1
Carter LC[29]	1997	1
Sirotnak JJ[31]	1997	1
Imai T[33]	1999	1
Robbins KT[35]	1999	1
Saydam L[37]	1999	1
Leger AF[39]	2000	4
Turner F[41]	2001	1
Ducci M[43]	2001	2
Aygenc E[45]	2002	2
Thomas G[47]	2002	1
Erdem T[48]	2003	1
Ortapamuk H[50]	2003	1
Lombardi D[51]	2004	2
Desuter G[20]	2004	3
Tomoda C[52]	2005	1

Primo Autore	**Anno**	**Casi**
Ruiz CJJ[26]	2005	1
Otsuki N[28]	2007	5
Le TD[30]	2007	6
Shellenberger T[32]	2007	3
Bozza F[34]	2009	1
Heimgarter S[36]	2009	1
Kaplan SL[38]	2009	9
Ma QD[40]	2009	1
Dimitrijevic MV[42]	2010	1
Yuce I[44]	2010	5
Andrews GA[46]	2011	6
Qiu Z-L[21]	2011	14
Kainuma K[49]	2011	3
Wang X-L[19]	2012	25
Giordano L[22]	2015	2
TOTALE		**108**

Riepilogo dei casi identificati dalla nostra revisione della Letteratura di metastasi parafaringee da carcinomi tiroidei.

francescopiolli.it

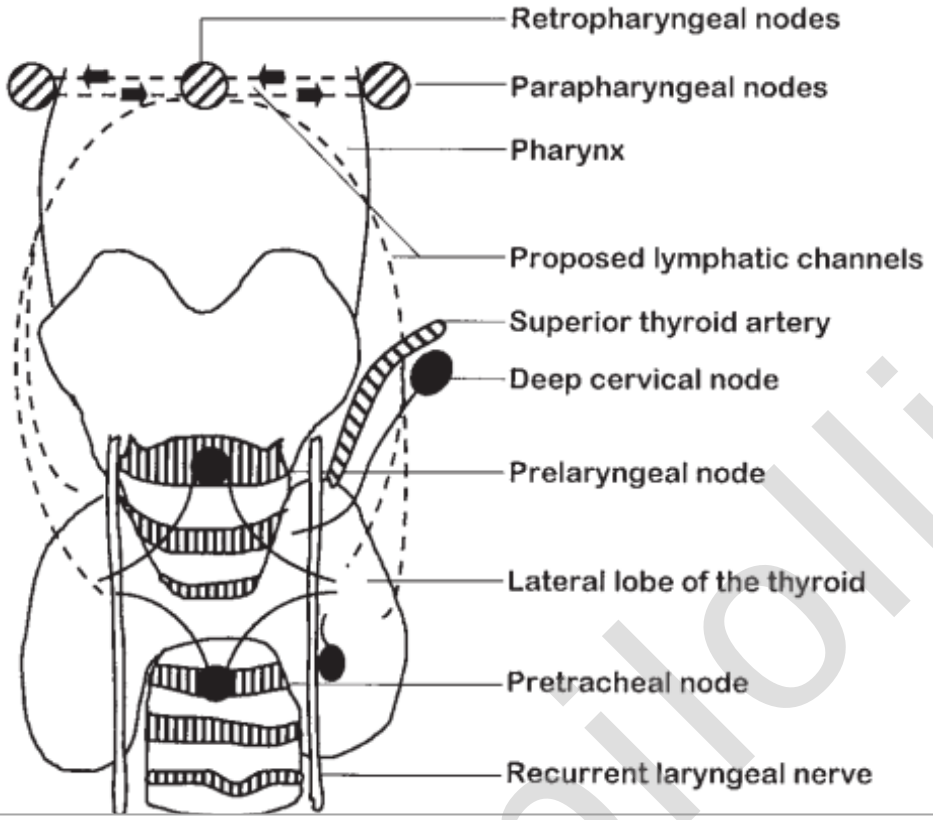

Vasi linfatici (tratteggiati), descritti da Rouviére, tra il polo superiore della tiroide e la rete linfatica retrofaringea e parafaringea[47]. (Thomas, 2002)

francescopilolli.it

PRESENTAZIONE CLINICA

Nello spazio parafaringeo si localizzano strutture nobili immerse in un abbondante tessuto fibroadiposo, tale regione è circondata da spazi adiacenti ampiamente comprimibili e deformabili. Ecco quindi che i tumori dello spazio parafaringeo prima di dare una sintomatologia possono crescere anche molto.

Nel caso la massa raggiunga 2-3 cm[53] di diametro possono diventare evidenti i sintomi associati all'effetto-massa. La lesione può presentarsi come una massa laterocervicale o causare una medializzazione della parete laterale della faringe, la cui mucosa appare integra ed eutrofica. Nel caso si osservi una medializzazione della parete laterale della faringe contemporanea ad una tumefazione laterocervicale ci si orienterà verso una neoformazione del lobo profondo della parotide. Spesso tali masse risultano assolutamente asintomatiche e vengono identificate accidentalmente. La massa può causare disfagia ostacolando il movimento del palato molle o della base linguale o intralciando essa stessa il passaggio del bolo alimentare. Inoltre i tumori possono comprimere la tuba uditiva nella sua componente cartilaginea causando otite media effusiva.

Paziente affetta da neoformazione dello spazio parafaringeo sinistro, si noti come la neoformazione non causi alcuna deformazione del profilo del collo ma sia facilmente visibile in oroscopia. (ORL San Raffaele)

francesopiloli.it

Sono descritti anche casi di dispnea, ostruzione respiratoria nasale e OSAS[54] causati dalle deformazioni della parete faringea laterale.

Un improvviso aumento delle dimensioni della lesione dovuto ad emorragie intralesionali, può giustificare algie.

Oltre ai sintomi dovuti all'effetto massa vi è un ampio corteo sintomatologico dovuto alla compressione o all'infiltrazione da parte delle neoplasie delle strutture nobili dello spazio parafaringeo.

Una compressione/infiltrazione del nervo glossofaringeo può causare disgeneusia o parestesie faringee, un deficit del nervo vago in tale regione anatomica può causare disfagia ed inalazione per ipoestesia laringea e dell'ipofaringe per interruzione delle fibre che andranno a dar origine al nervo laringeo superiore o disfonia per interruzione delle fibre nervose del nervo laringeo inferiore. Deficit del nervo accessorio causeranno ridotta mobilità della spalla mentre un deficit del nervo ipoglosso causerà ipomobilità dell'emilingua omolaterale alla lesione e conseguente disartria.

Il coinvolgimento della catena simpatica giustificherà la sindrome di Horner (enoftalmo, miosi, ptosi ed anidrosi)[55]. Nel caso in cui la massa sconfini nello spazio masticatorio si potrà osservare trisma.

Tutti i sintomi legati a deficit dei nervi cranici o del simpatico cervicale ed il trisma sono fortemente suggestivi di lesioni maligne.

Non dimentichiamo che una quota considerevole di pazienti affetti da neoformazioni dello spazio parafaringeo anche maligne giungono all'attenzione clinica come riscontro occasionale dopo studi TC o RMN eseguiti per altri motivi o per riscontro accidentale durante visita medica.

Dall'analisi della Letteratura[3] si evince che il segno clinico più comune è la presenza di una massa intraorale o laterocervicale che coinvolge il 55% dei soggetti, una neuropatia dei nervi cranici è apprezzabile nel 18% dei casi, tra cui la più frequente è quella del vago. Il terzo segno per frequenza è l'otite media effusiva.

francescopiloni.it

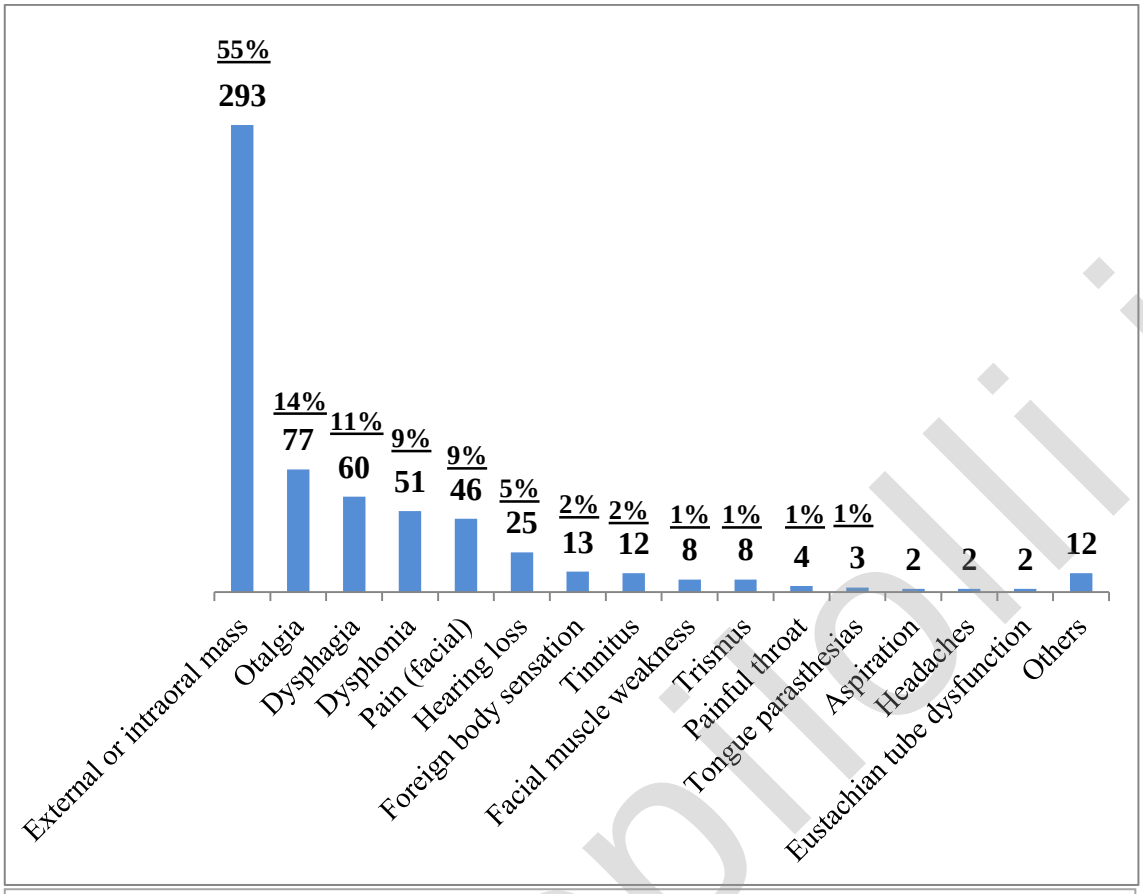

Rappresentazione grafica dei sintomi di esordio emersi dalla revisione della Letteratura[3].

francescopirolli.it

VALUTAZIONE ORL

Nel caso di lesioni parafaringee sospette o accertate l'Otorinolaringoiatra dovrà eseguire una valutazione completa con ausilio di nasofaringoscopio.

Sarà necessario valutare la mobilità dei muscoli pelliciai per escludere deficit del VII nc ed effettuare un'otoscopia per escludere otite media effusiva.

La palpazione del collo dovrà ricercare la presenza di masse e valutare la mobilità delle stesse (i paragangliomi sono tipicamente mobili anteroposteriormente ma non in direzione craniocaudale), dovranno essere ricercate eventuali altre masse (adenopatie, noduli tiroidei), in caso di masse pulsanti si penserà a tumori di origine vascolare, la palpazione bimanuale potrà essere di aiuto per distinguere lesioni che originano dal lobo parotideo profondo da quelle primitive dello spazio parafaringeo.

L'ispezione del cavo orale e dell'orofaringe dovrà valutare la mobilità della lingua e del palato molle.

La fibroscopia transnasale dovrà accertare la mobilità glottica e la sensibilità laringea/ipofaringea.

francescopiilolli.it

DIAGNOSTICA PER IMMAGINI

Gli studi radiologici sono essenziali nell'inquadramento dei tumori parafaringei.

Tali esami devono rispondere ad alcuni quesiti fondamentali:

-la massa è prestiloidea o retrostiloidea?

-qual è la relazione con il lobo profondo della ghiandola parotide?

-qual è il rapporto con i grandi vasi?

-quali sono le caratteristiche del tessuto neoplastico?

Le metodiche di scelta per lo studio dello spazio parafaringeo si limitano alla tomografia computerizzata e la risonanza magnetica nucleare[56]. Sia la TC che la RMN hanno dimostrato egual accuratezza nella localizzazione delle masse e forniscono dati complementari.

Vantaggi e svantaggi della Tomografia Computerizzata

La TC può localizzare con precisione le masse nello spazio retro o prestiloideo ed è in grado di riconosce se le lesioni originino o meno dal lobo profondo della parotide.

Con il mezzo di contrasto si può facilmente apprezzare il rapporto tra il tumore ed i grossi vasi.

La TC è superiore alla RMN nel dimostrare calcificazioni e l'infiltrazione ossea, è inferiore all'RMN nel distinguere la massa dai tessuti circostanti, soprattutto nel caso il tumore sia adiacente alla muscolatura. Espone a radiazioni ionizzanti.

E' comunque molto utilizzata essendo più economica e più facilmente disponibile sul territorio. E' l'unica opzione nel caso in cui vi siano contro-indicazioni assolute alla RMN.

Vantaggi e svantaggi della Risonanza Magnetica Nucleare

La RMN è superiore nel definire le caratteristiche del tessuto molle da cui è composto il tumore, può distinguere il tumore dal muscolo adiacente ed ha una risoluzione migliore nella definizione del rapporto con i vasi. Permette un maggior dettaglio anatomico ed è in grado di orientare meglio il clinico sulla natura istologica della lesione[57].

Ha un costo maggiore, è meno diffusa sul territorio, richiede una maggiore collaborazione da parte del paziente e non può essere effettuata in alcuni pazienti (portatori di pace-maker, portatori di elementi protesici paramagnetici, soggetti claustrofobici).

francescopilolli.it

Aspetto delle lesioni all'imaging

I tumori di origine salivare benigni, tipicamente ben definiti alla TC, polilobulati se superano i 2 cm di dimetro, sono ipointensi in T1 ed iperintensi alle sequenze T2[56].

I paragangliomi sono contraddistinti alla TC senza mezzo di contrasto da una densità simile a quella del muscolo e da un importante enhancement con contrasto; alla RMN si riconosce un segnale in T1 simile a quello del muscolo, con un aspetto "a sale e pepe", in T2 il segnale e più intenso di quello del muscolo, alle sequenze T1 FATSAT con gadolinio si osserva un intenso ed omogeneo enhancement.

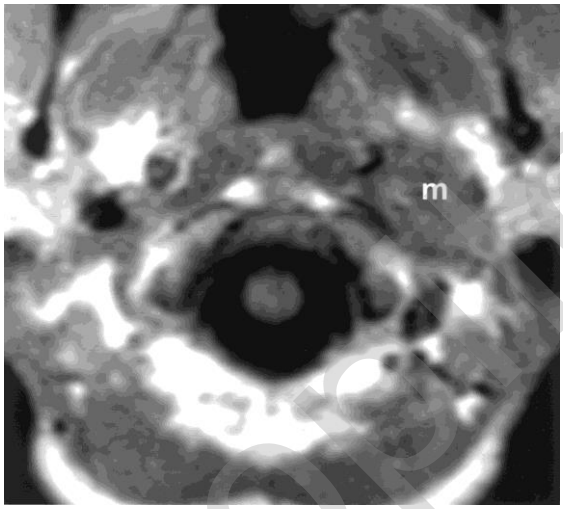

Immagine RMN, T1 pesata, che dimostra paraganglioma vagale che occupa lo spazio retrostiloideo dello spazio parafaringeo di sinistra[101]. (Rao, 2013)

Gli schwannomi mostrano un'intensità di segnale inferiore rispetto al muscolo anche dopo contrasto, caratteristica visibile anche in RMN alle sequenze T2, mentre in T1 presentano un segnale maggiore del muscolo, alle sequenze T1 FATSAT con gadolinio si osserva un enhancement omogeneo.

I neurofibromi differiscono dagli schwannomi alle sequenze T2 con cui mostrano un segnale molto intenso con spot scuri.

Work-up radiologico

L'imaging permette di capire se la lesione interessi il compartimento retrostiloideo o prestiloideo valutando il rapporto della massa con il fascio vasculonervoso e confrontando la posizione dello stesso rispetto al lato non coinvolto dalla neoplasia.

francescopinolli.it

Shirakura et al[58] hanno dimostrato come lesioni dello spazio retrostiloideo dislochino antero-lateralmente il fascio vasculonervoso, mentre lesioni dello spazio prestiloideo lo dislochino postero-lateralmente. Tale considerazione può non essere una costante: gli stessi autori hanno osservato in un caso di lesione retrostiloidea una dislocazione del fascio postero-laterale.

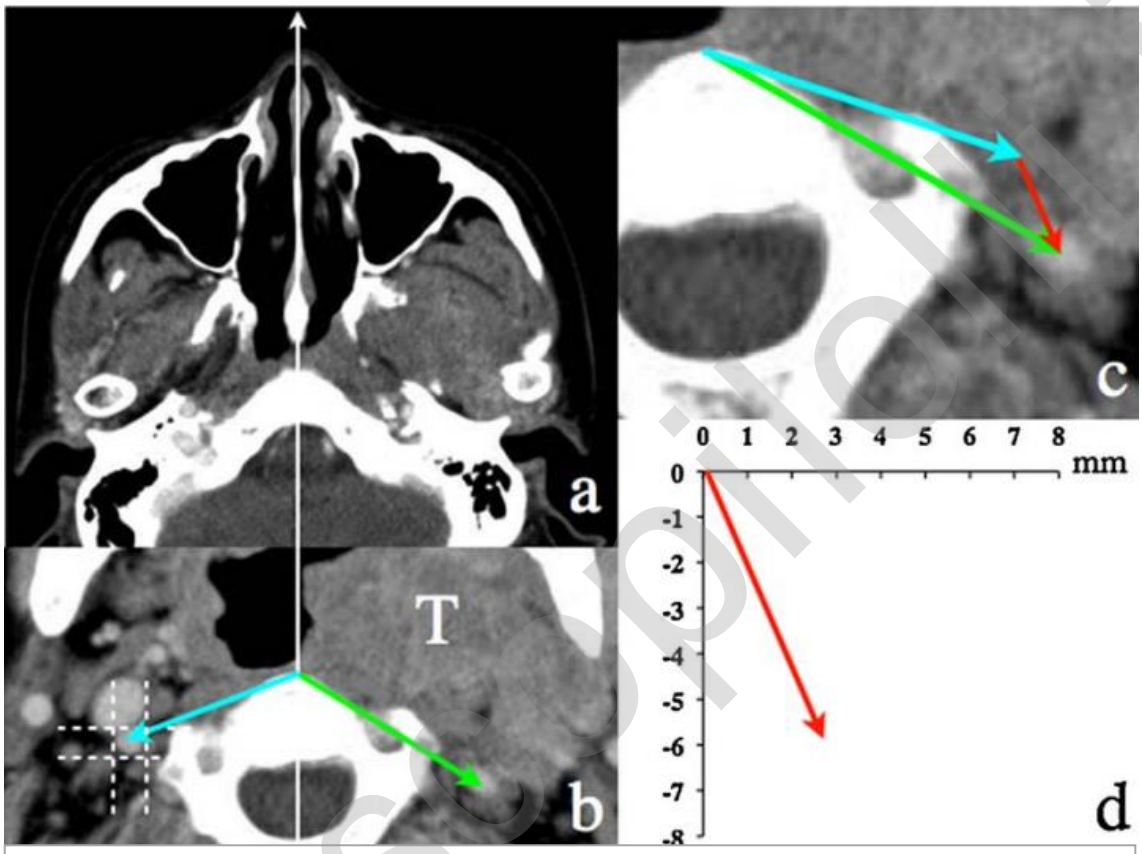

Tecnica per quantificare la dislocazione del fascio vasculonervoso da parte delle neoplasie parafaringee proposta da Shirakura et al[58]: si misura la distanza tra la carotide ed il punto mediale anteriore del soma vertebrale sia dal lato sano (freccia azzurra) che dal lato patologico (freccia verde) e si effettua la differenza tra i 2 vettori (freccia rossa) che, nell'esempio, dimostra una dislocazione posteriore di 6 mm e laterale di 2 mm. (Shirakura, 2010)

Il tessuto fibroadiposo che si trova negli spazi parafaringei rappresenta un contrasto naturale che può essere di grande aiuto. In caso di tumori prestiloidei di verosimile origine salivare la presenza di tessuto adiposo tra il lobo profondo della parotide ed il tumore chiarisce la primitività della lesione. Nel caso in cui si osservi continuità tra il parenchima parotideo ed il tumore si tratterà di un tumore del lobo profondo che si insinua nel parafaringe attraverso lo spazio tra i muscoli del fascio del Riolano e la mandibola, assumendo all'imaging un caratteristico aspetto "a manubrio"[56].

francesco pilotti.it

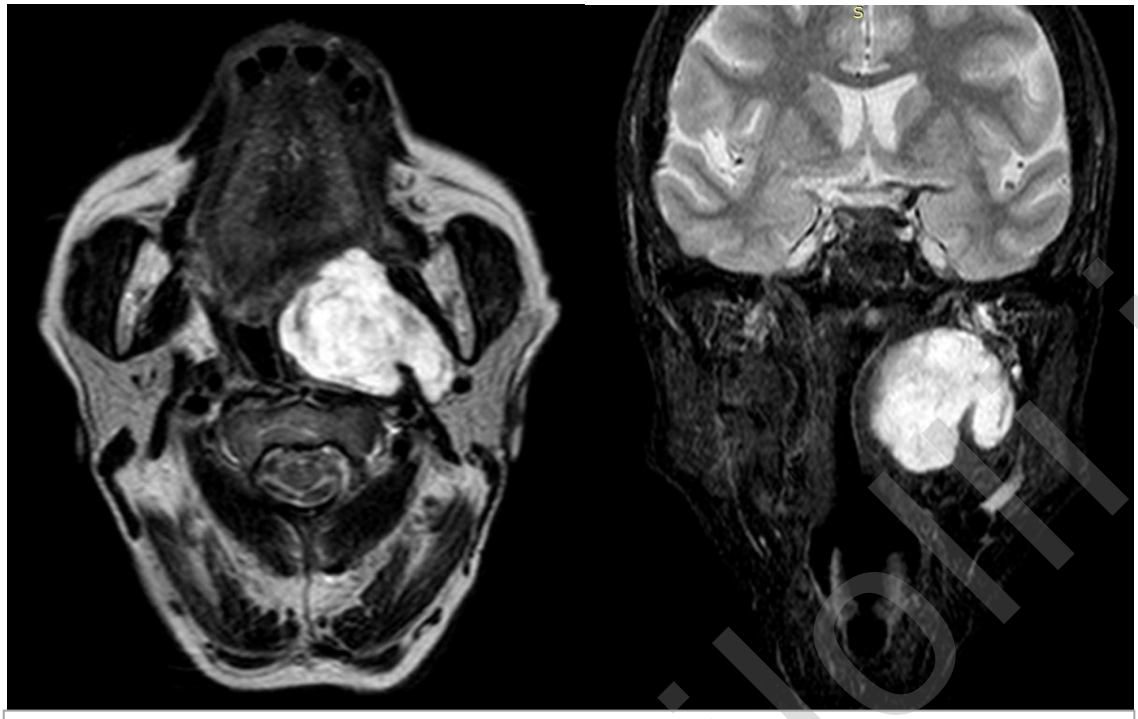

Immagine assiale e coronale RMN di neoformazione dello spazio parafaringeo sinistro che origina dal lobo profondo della ghiandola parotide e si insinua nello spazio tra il fascio del Riolano e l'angolo della mandibola assumendo il caratteristico aspetto a manubrio. Si noti come non sia possibile riconoscere del tessuto adiposo tra il parenchima parotideo e la massa. (ORL San Raffaele)

La risonanza magnetica è inoltre di grande aiuto nel chiarire da quale nervo origini uno schwannoma. E' infatti possibile discriminare tra i tumori che originano dal nervo vago da quelli che originano dalla catena del simpatico. I primi allontanano la giugulare interna dalla carotide interna mentre gli altri dislocano anteriormente il fascio vasculo-nervoso, mantenendo invariato il rapporto tra carotide e giugulare.

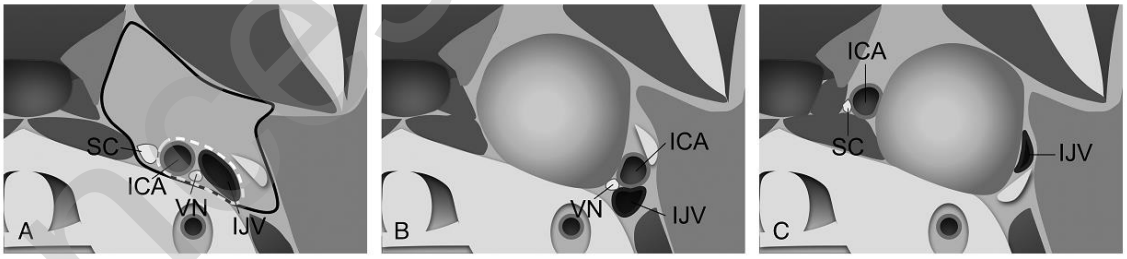

Schema che riepiloga i fisiologici rapporti tra le strutture del fascio vasculonervoso (A), la dislocazione laterale del fascio senza separazione della carotide dalla giugulare condizione tipica degli schwannomi della catena simpatica (B) e separazione tra la carotide interna e la giugulare tipica degli schwannomi vagali (C)[102]. (Kitazume, 2010)

francescopillolli.it

Angiografia

L'angiografia è consigliata nel workup dei paragangliomi vagali di grandi dimensioni, per i paragangliomi del glomo carotideo e per le altre lesioni ad alta vascolarizzazione[59]. Viene anche impiegata nel sospetto di lesioni maligne. Nel caso si stia valutando l'opzione di una resezione carotidea può essere consigliato un test da occlusione[60].

E' utile nei tumori retrostiloidei per dimostrare la relazione con i grandi vasi e per distinguere le lesioni vascolari da quelle neurogeniche, dato spesso fornito già dalla RMN.

All'angiografia i paragangliomi del glomo carotideo allontanano la carotide interna da dall'esterna mostrando il caratteristico segno della lira[61,62].

Immagine angiografica di paraganglioma del glomo carotideo che allontana la carotide interna dall'esterna mostrando il caratteristico segno della lira. (ORL San Raffaele)

I paragangliomi vagali si localizzano posterolateralmente alla carotide e la dislocano anteromedialmente[63].

francesconiolli.it

Immagine angiografica di paraganglioma vagale che disloca anteromedialmente il fascio vasculonervoso senza allontare la carotide interna dall'esterna. (ORL San Raffaele)

Gli schwannomi appaiono come masse avascolari che dislocano il fascio vasculonervoso anteriormente.

L'angioCT e l'angio-RMN stanno sostituendo l'angiografia convenzionale.

L'angiografia non è sostituibile quando si renda necessario un test da occlusione o un'embolizzazione.

francescopilolli.it

L'AGOASPIRATO NEI TUMORI PARAFARINGEI

Nonostante le numerose ed essenziali informazioni che giungono dagli esami radiologici spesso permangono dubbi sulla natura istologica della lesione. L'esame citologico su agoaspirato o l'agobiopsia potrebbero in questi casi agevolare le scelte cliniche.

Le vie d'accesso allo spazio parafaringeo risultano essere però difficoltose anche per questo tipo di prelievi. E' facile pungere per via transorale neoformazioni dello spazio prestiloideo che medializzano la parete laterale della faringe. Queste lesioni sono però quelle per cui si hanno meno dubbi agli esami radiologici ed il cui management è più agevole. Le lesioni retrostiloidee sono più difficili da raggiungere ed il prelievo è complicato dalla possibile presenza del fascio vasculonervoso nel percorso dell'ago.

Yousem et al[64] hanno descritto una interessante metodica TC guidata per ottenere materiale per esame citologico: l'ago viene introdotto attraverso i tessuti molli anteriormente al ramo della mandibola e successivamente raggiunge lo spazio parafaringeo attraverso lo spazio masticatorio tra il ramo della mandibola e l'antro del mascellare. La metodica descritta necessita di un numero esiguo di scansioni TC e di un kit per il prelievo economico; il costo complessivo della procedura è stato calcolato essere di poco superiore ai 160 $, la procedura è stata non diagnostica in un solo caso sui 17 valutati.

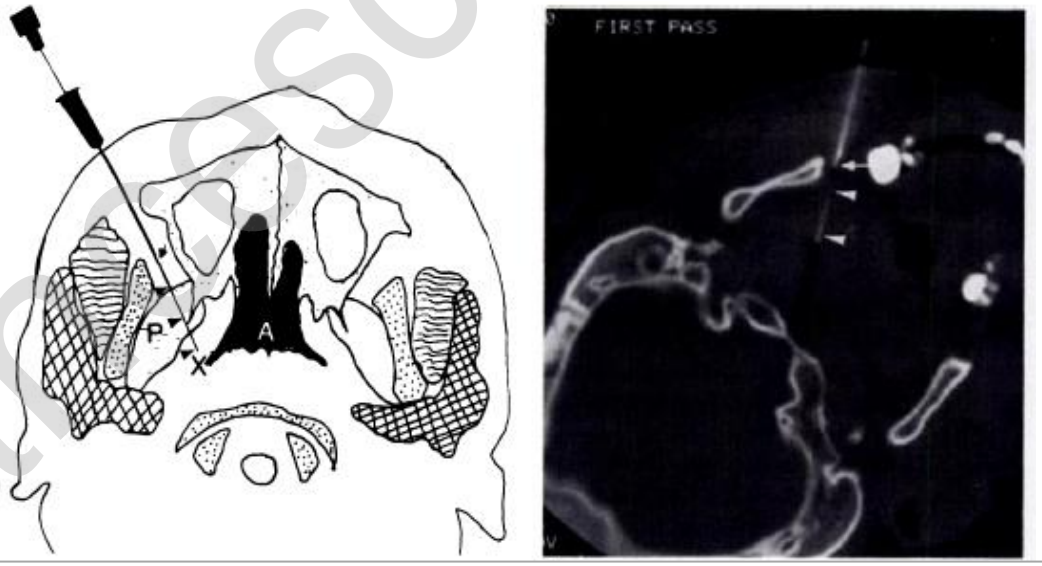

Schema ed immagine TC della tecnica proposta da Yousem et al[64] per l'esecuzione di FNAC TC guidato dello spazio parafaringeo per via percutanea attraverso lo spazio masticatorio. (Yousem, 1994)

francescopiolli.it

Da una esperienza su 25 esami citologici Oliai et al[65] hanno dimostrato una buona accuratezza dell'esame nel riconoscere le lesioni maligne, raggiungendo una specificità del 100% ed una sensibilità dell'86%, la quota di citologici non diagnostici è stata tuttavia del 25%.

Tali risultati non sono comuni a tutti gli studi ed in Letteratura si osservano forti discrepanze per quanto riguarda la sensibilità e specificità dell'esame citologico su FNAC da masse parafaringeo: Shahab et al[66] hanno descritto un'accuratezza diagnostica del 100% su 19 pazienti, mentre Luna-Ortiz et al hanno osservato 4 citologici su 4 non conclusivi[67].

Nella pratica clinica ottenere un esame citologico delle lesioni parafaringee è estremamente difficile, ne è prova la forte disparità che si evince in Letteratura tra le ampie casistiche di tumori trattati e le limitate pubblicazioni sulle valutazioni citologiche.

francescopilolli.it

CONSIDERAZIONI PREOPERATORIE

Nel preoperatorio il chirurgo deve rivalutare completamente il caso assicurandosi di avere a disposizione tutte le informazioni atte a ridurre o almeno prevenire la morbilità.

Il rapporto della massa con i vasi deve essere pressoché certo, lesioni non previste dei grossi vasi del collo possono essere letali o provocare una morbilità estrema. Nel timore di lesioni dei grossi vasi non facilmente gestibili può essere utile pre-allertare il chirurgo vascolare.

L'infiltrazione della base cranica può mettere in estrema difficoltà il chirurgo ORL, può essere quindi utile valutare una collaborazione con il neurochirurgo.

Il paziente deve essere adeguatamente informato circa la possibilità di conversione dell'approccio programmato in favore di un approccio più esteso e circa le possibili lesioni dei nervi cranici e della conseguente sintomatologia.

Nel caso sia previsto un approccio invasivo e vi sia un alto rischio di lesioni multiple dei nervi cranici con conseguente disfagia protratta, evenienza assai rara, si può valutare il posizionamento preoperatorio di una PEG.

L'embolizzazione può ridurre significativamente il sanguinamento intraoperatorio e facilitare l'exeresi causando una riduzione del volume della massa. E' indicata per masse molto vascolarizzate con diametro maggiore ai 3 cm[68], per cui siano visibili i vasi afferenti all'angiografia.

L'embolizzazione nei paragangliomi è più controversa. I paragangliomi vagali solo raramente sono riforniti da un unico vaso. Inoltre l'embolizzazione di un tumore del glomo carotideo può causare una reazione flogistica che può rendere difficoltoso l'intervento. L'embolizzazione può talvolta causare l'ischemia di un nervo named.

Nel caso si decida di effettuare un'embolizzazione va eseguita entro 24 ore dall'intervento.

In caso di paragangliomi va esclusa la presenza di un tumore secernente, dosando le catecolamine urinarie nelle 24 ore. La manipolazione di masse secernenti può causare aritmie intraoperatorie e crisi ipertensive.

In caso di paragangliomi multipli si deve escludere mediante TC la presenza di feocromocitomi.

francescopiolli.it

TRATTAMENTO

Il trattamento di scelta dei tumori dello spazio parafaringeo è rappresentato dall'asportazione chirurgica. In Letteratura[3] viene descritto come il 95% dei tumori dello spazio parafaringeo vengano sottoposti ad intervento chirurgico.

Waitful watching

Una condotta attendista può essere giustificata solo nel caso in cui il paziente abbia importanti comorbilità, sia anziano o sia previsto un intervento troppo invasivo o ad alto rischio di lesioni multiple dei nervi cranici.

In ogni paziente deve essere effettuato un accurato bilancio dei rischi e benefici, considerando anche lo stato di salute generale del paziente. Lo stato emodinamico deve essere valutato soprattutto nei pazienti affetti da paragangliomi secernenti i cui picchi adrenergici intraoperatori possono indurre situazioni cardiovascolari critiche.

Anche in pazienti affetti da neoformazioni presumibilmente benigne non è giustificabile la sola osservazione del tumore: per quanto la crescita tumorale possa essere lenta sarà inevitabile ed un tumore di maggiori dimensioni rende difficile la procedura chirurgica ed aumenta il rischio di lesioni vascolari e nervose, aumentando di conseguenza la morbilità. Inoltre per quanto l'imaging sia preciso e raffinato, anche quando sia disponibile un esame citologico, permane il dubbio sulla natura maligna della lesione fino alla completa valutazione anatomopatologica. Per alcune lesioni benigne è descritta una rara ma possibile degenerazione maligna.

Nel caso il paziente decidesse di non sottoporsi all'intervento è importante che sia informato circa questi rischi.

APPROCCI CHIRURGICI

La complessa anatomia dello spazio parafaringeo ha spinto i chirurghi ad identificare differenti approcci chirurgici ciascuno contraddistinto da vantaggi e svantaggi.

Dalla revisione della Letteratura[3] si evidenzia come l'approccio transcervicale con o senza parotidectomia venga utilizzato per gestire la maggior parte delle masse. Nella nostra personale esperienza l'approccio transcervicale permette l'exeresi della quasi totalità delle masse.

francescopiloli.it

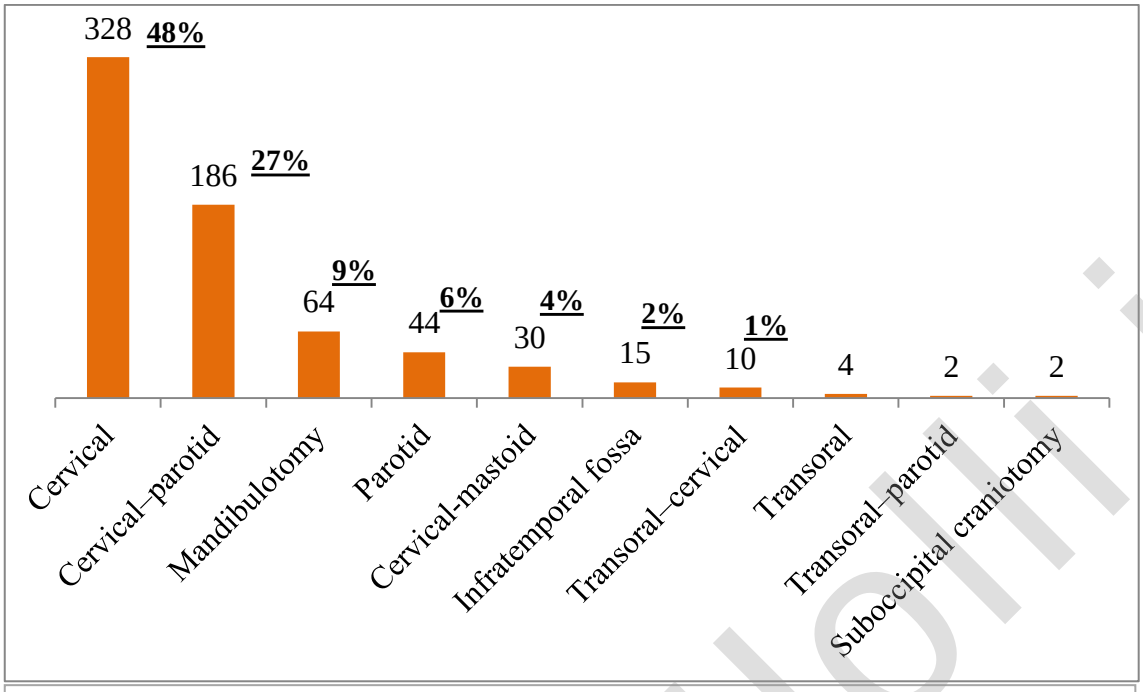

Rappresentazione grafica dei tipi di approccio chirurgico impiegati, dati da revisione della Letteratura[3].

Approccio transcervicale

L'approccio transcervicale proposto per la prima volta nel 1964 da Ballantyne[69], prevede un'incisione cutanea condotta all'altezza dell'osso ioide, si procede allestendo un lembo superiore ed inferiore di cute-sottocute e platisma, si identifica il margine anteriore del muscolo sternocleidomastoideo ed il ventre posteriore del muscolo digastrico. Il tessuto fibroadiposo del livello II può essere asportato, indipendentemente dall'utilità oncologica, per consentire un miglior riconoscimento delle strutture anatomiche nobili. Il ventre posteriore del muscolo digastrico può essere retratto cranialmente o, eventualmente, sezionato. La ghiandola sottomandibolare viene mobilizzata anteriormente, taluni autori ne consigliano l'asportazione.

Si ha così accesso allo spazio parafaringeo, si riconosce palpatoriamente il processo stiloideo e si visualizzano i muscoli del fascio del Riolano, da essi si stacca l'ala faringea, identificata la quale, si può accedere allo spazio prestiloideo stando ventralmente ad essa o retrostiloideo stando dorsalmente.

Per aumentare la luce chirurgica può essere utile sezionare i muscoli stiloioideo e stiloglosso. Di particolare impaccio possono essere le strutture ligamentose, in

francescopilolli.it

particolare il legamento stilomandibolare. Tale accesso offre un costante controllo del fascio vasculonervoso del collo, l'incisione può essere estesa per agevolare l'asportazione di masse di grandi dimensioni. La digitoclasia può rivelarsi un'utile tecnica ma non può essere effettuata sotto controllo visivo diretto.

Con questo approccio si possono asportare anche neoformazioni di grandi dimensioni[70] e l'incisione iniziale viene disegnata in modo da essere facilmente allungabile e per poter estendere l'approccio al tipo transcervicale-transparotideo o, in casi più estremi, ad un approccio con mandibulotomia.

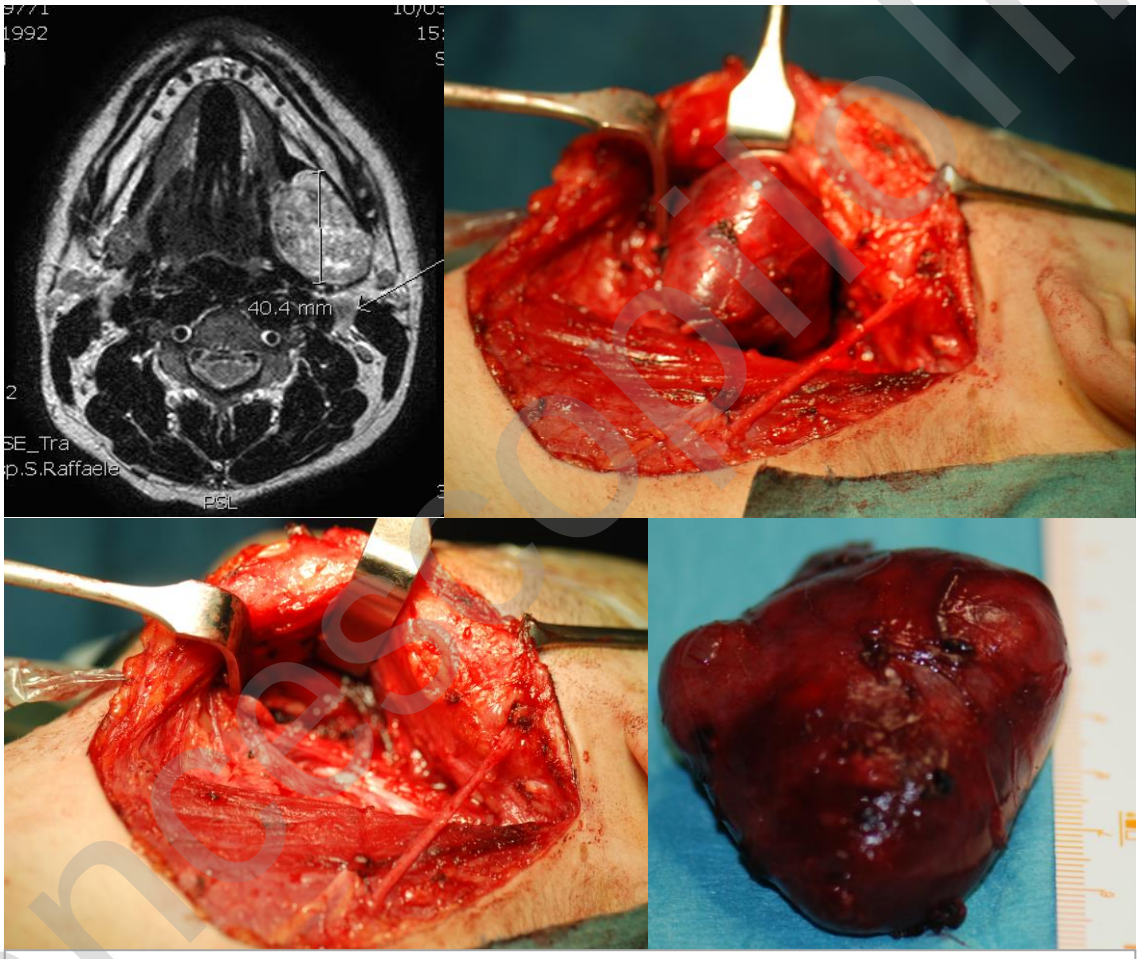

Adenoma pleomorfo dello spazio parafaringeo asportato mediante approccio transcervicale. Immagine assiale RMN (A). Immagine intraoperatoria durante l'exeresi (B). Controllo del campo operatorio al termine dell'exeresi (C). Pezzo operatorio (D). (ORL San Raffaele)

Degna di nota è una variante tecnica proposta dal gruppo ORL di Brescia[71] utile per agevolare l'asportazione degli schwannomi della catena simpatica: dopo aver

identificato il polo caudale della lesione per via transcervicale si procede ad una piccola incisione della capsula del tumore e all'introduzione all'interno della lesione di un microdebrider, sotto controllo visivo e digitale si procede alla cavitazione della lesione in modo da ridurne l'ingombro. L'intervento procede per via tradizionale.

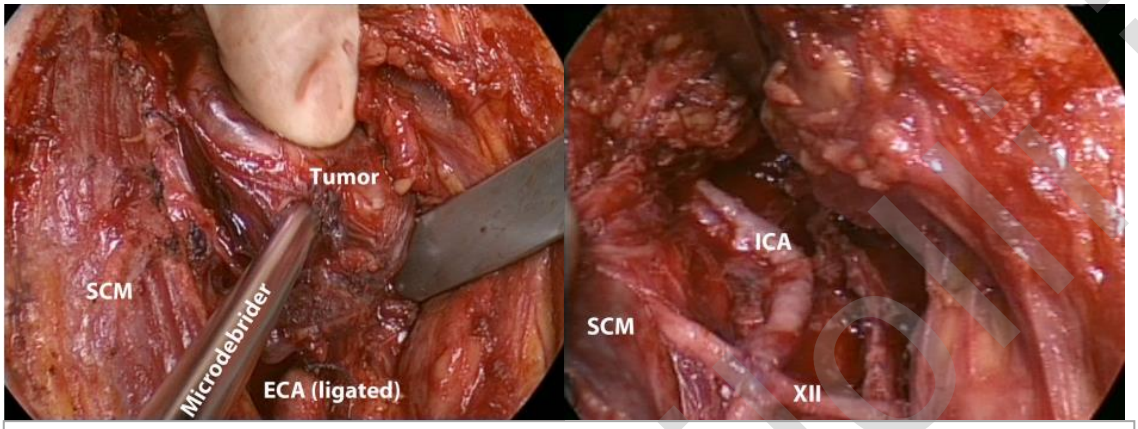

Tecnica proposta da Nicolai et al[71] per l'asportazione degli schwannomi della catena simpatica parafaringei dopo cavitazione con microdebrider. (Nicolai, 2014)

Approccio transcervicale-transparotideo

Si effettua un'incisione da parotidectomia raccordata all'incisione cervicale descritta nell'approccio precedente. Si allestisce un ampio lembo di cute-sottocute sollevando il platisma ma lasciando lo SMAS a protezione del nervo faciale.

Si identifica il margine anteriore del muscolo sternocleidomastoideo ed il ventre posteriore del muscolo digastrico. Si riconosce il fascio vasculonervoso.

Come nell'intervento di parotidectomia si procede al riconoscimento del nervo faciale e alla scheletrizzazione delle sue branche. Il lobo superficiale parotideo può essere asportato o solamente dissociato dal nervo. Successivamente si asporta il lobo profondo. Mobilizzando delicatamente il nervo cranialmente si riesce ad avere un'ampia luce chirurgica.

E' di indiscutibile utilità per i tumori che coinvolgano il faciale o per le masse prestiloidee che originano dal lobo profondo della parotide[60]. Può eventualmente essere esteso mediante approccio mandibulotomico. La scheletrizzazione del nervo faciale rappresenta un rischio aggiuntivo di deficit del nervo[72,73].

francescopinelli.it

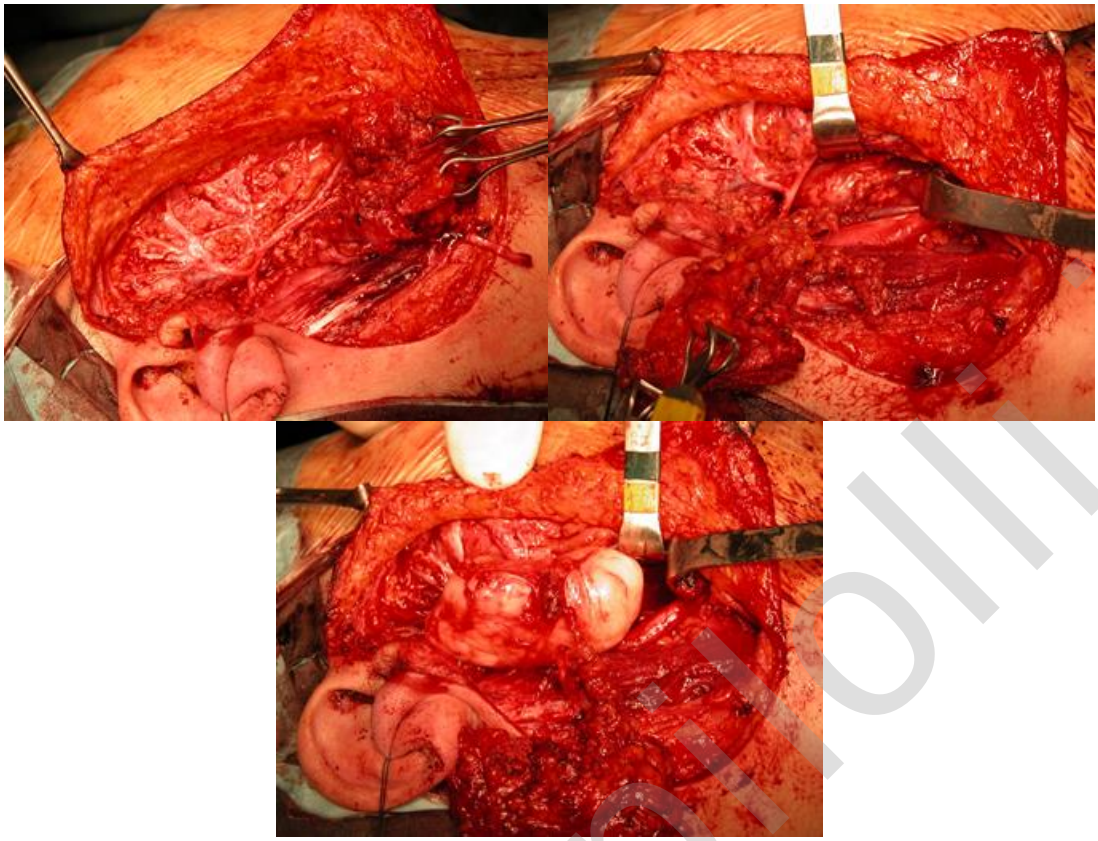

Adenoma pleomorfo dello spazio parafaringeo originante dal lobo profondo della ghiandola parotide asportato mediante approccio transcervicale-transparotideo. (ORL San Raffaele)

Approccio transmandibolare

L'approccio transmandibolare è indicato per masse voluminose e per casi complessi. Si può rendere necessario per tumori maligni, per recidive di adenomi pleomorfi, tumori di origine vascolare complessi, masse in stretto rapporto con il ramo della mandibola o con il condilo. Tale approccio consente un'ampia luce chirurgica con ottimale controllo della carotide interna anche nella sua porzione più craniale[74]. L'osteotomia può essere singola o doppia. Si consiglia un'osteotomia mediana o paramediana anteriormente al forame mentale in modo da evitare lesioni del nervo alveolare inferiore. La tecnica tradizionale prevede di prolungare l'incisione cervicale fino a coinvolgere la cute del mento, l'incisione si porta al labbro attorniando il mento o rimanendo sulla linea mediana. Si esegue uno split mediano del labbro inferiore. Si scollano i tessuti molli dalla mandibola e si effettua il pre-plating delle placche da osteosintesi, si procede all'osteotomia (diretta o "a scalino") e si procede ad incidere la mucosa della pelvi orale

francescopirolli.it

in adiacenza alla mandibola. L'incisione intraorale viene condotta fino al pilastro tonsillare anteriore da cui si ha accesso allo spazio parafaringeo.

E' descritta anche una tecnica senza split del labbro e senza incisione della cute mentale[75,76]. Si scollano i tessuti molli dalla superficie anteriore della mandibola dopo aver effettuato un'incisione della mucosa del fornice gengivale. I tessuti molli vengono retratti cranialmente e si esegue la mandibulotomia singola o doppia. La sezione del nervo alveolare inferiore è quasi inevitabile.

La tracheostomia è di fatto indispensabile per proteggere le vie aeree nel postoperatorio. Questa tecnica vede un rischio aumentato di lesioni dei nervi cranici, di malunione e di malocclusione[72].

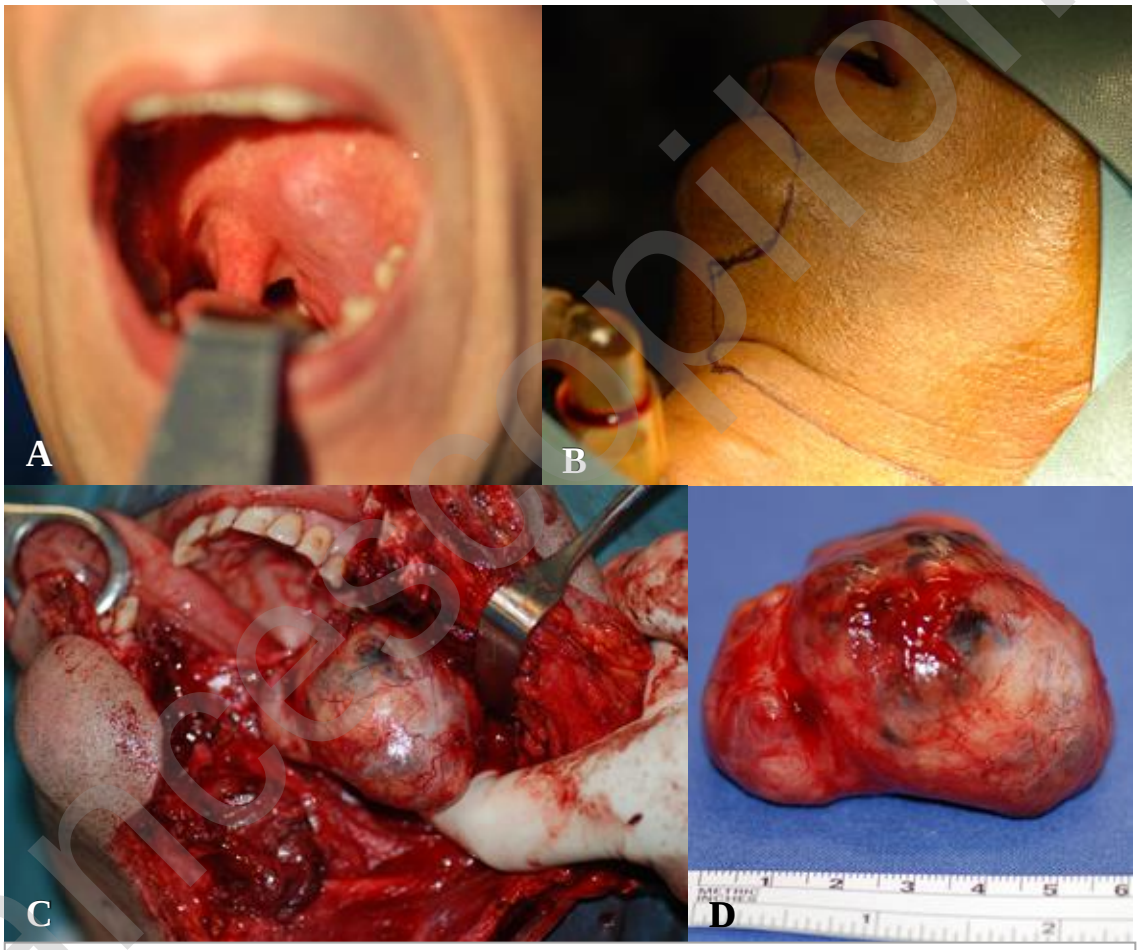

Adenoma pleomorfo dello spazio parafaringeo asportato con approccio transmandibolare con sezione del labbro e mandibulotomia singola paramediana. A: visione in oroscopia della massa; B: disegno dell'incisione; C: visione intraoperatoria; D: pezzo operatorio. (ORL San Raffaele)

francesepirolli.it

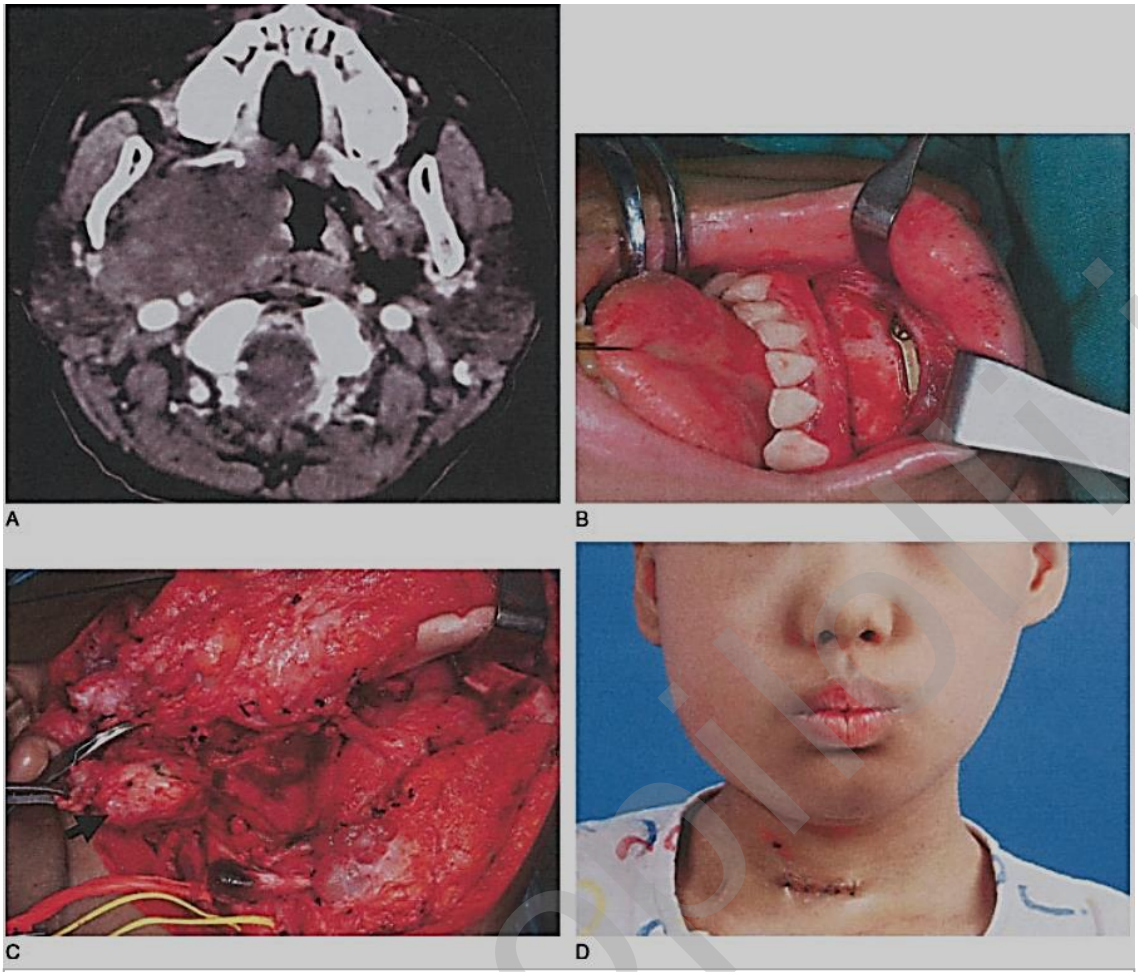

Bambina di 11 anni trattata per rabdomiosarcoma parafaringeo destro con approccio transcervicale-transparotideo con mandibulotomia singola con preservazione del labbro[76]. A: sezione assiale di TC del massiccio facciale; B: pre-plating della placca da osteosintesi; C: visione intraoperatoria; D: esiti a 2 settimane dall'intervento. (Baek, 2006)

Approccio transorale

L'approccio transorale, a lungo riservato solo per neoplasie di piccole dimensioni (inferiori ai 3 cm)[77], evita incisioni cutanee con eccellenti risultati estetici ma è limitato da una ridotta luce chirurgica.

Viene posizionato un apribocca autostatico con abbassalingua. Si può procedere a tonsillectomia e successiva incisione del muscolo costrittore superiore della faringe o si può effettuare un'incisione del rafe pterigomandibolare e si effettua una dissezione della fascia sottostante. Si identificano la lesione ed i landmark chirurgici: il muscolo pterigoideo interno, la ghiandola parotide e l'arteria carotide. La lesione viene clivata dai tessuti circostanti e effettua un'accurata emostasi dei vasi del plesso faringeo. Dopo

francescopiolini.it

aver asportato la lesione e verificato l'assenza di tessuto patologico residuo, si effettua una sutura a tenuta.

L'utilizzo dell'endoscopia ha consentito di estendere le indicazioni anche a tumori di dimensioni maggiori[78], purché localizzati nello spazio prestiloideo. Li et al[79] hanno dimostrato ottimi risultati nella gestione di 5 pazienti affetti da neoplasie del diametro medio di 48.4 mm (con un range tra 40 e 60 mm), il tempo medio dell'intervento è stato di 92 minuti con perdite ematiche limitate.

Wang et al[80] hanno eseguito la stessa procedura su 5 pazienti confrontando i risultati con 15 pazienti trattati per via transcervicale: l'approccio transorale ha richiesto lo stesso tempo operatorio dell'approccio transcervicale (127 min vs 128 min), ha permesso però una significativa riduzione delle perdite ematiche intraoperatorie (86 vs 235 ml), una riduzione dei giorni di degenza (5.8 vs 9 gg) e del dolore percepito dai pazienti.

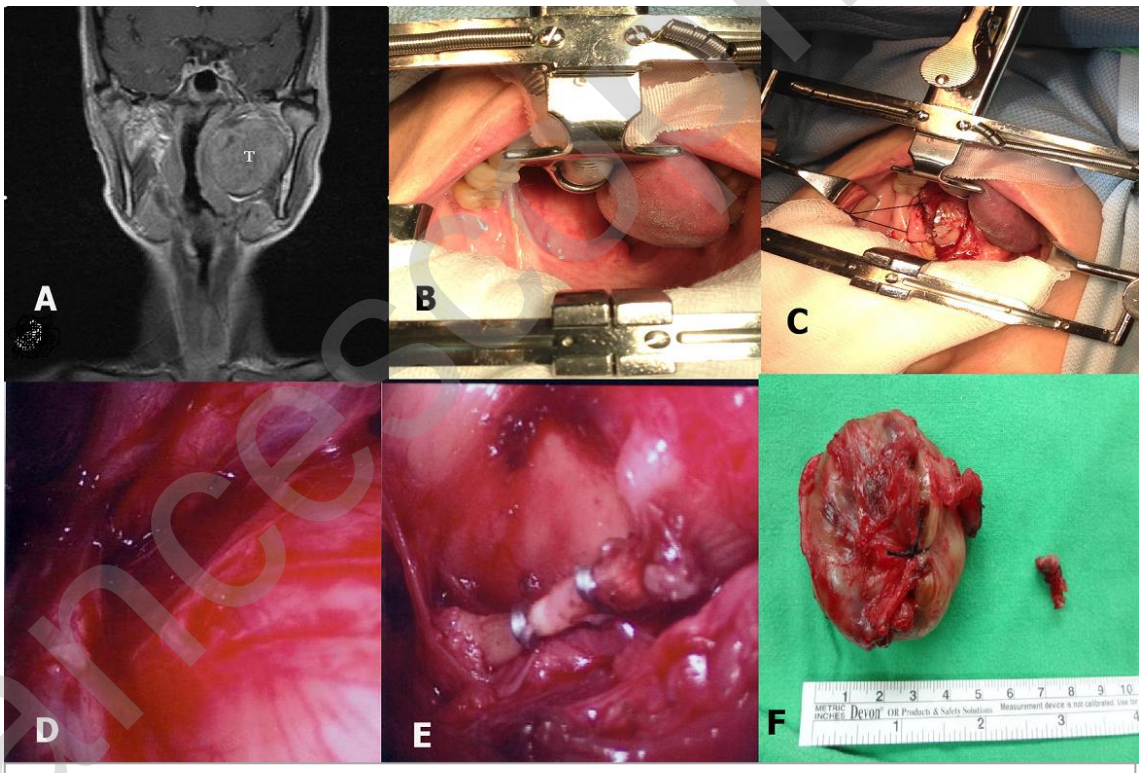

Step dell'asportazione transorale con assistenza endoscopica di un tumore dello spazio parafaringeo[79]. A: immagine coronale della RMN preoperatoria che dimostra massa di 5 cm nel diametro maggiore. B: posizionamento di apribocca autostatico con abbassalingua C: incisione del rafe pterigomandibolare. D-E: visione intraoperatoria endoscopica. F: pezzo operatorio. (Li, 2014)

francesco-vitolli.it

Lo stesso approccio si può avvalere anche della chirurgia robotica che ha permesso anche la gestione di masse retrostiloidee[81]. Il gruppo dell'Istituto Oncologico Europeo ha proposto un'incisione di 4 cm a "J" condotta sulla mucosa del pilastro tonsillare anteriore. Tale incisione consente una maggiore luce rispetto all'incisione tradizionale lineare. Si procede ad incidere il muscolo costrittore superiore della faringe, si identificano la massa ed il fascio vasculonervoso che viene dislocato dalla stessa posterolateralmente.

Una recente revisione della Letteratura[82] ha valutato un numero complessivo di 40 casi da 8 pubblicazioni trattati con approccio transorale robotico per neoformazioni parafaringee. Il diametro tumorale medio è stato di 47 mm, il tempo operatorio medio è stato di 157 min, la degenza media di 3 giorni.

Dall'analisi è emerso un tasso di rottura o frammentazione della capsula nel 31% dei casi di adenoma pleomorfo, evenienza a nostro parere troppo grave da giustificare ogni improvement estetico o funzionale.

Outcome	Measure
Mean robot time ($n = 34$)	68.8 min
Mean total operating time ($n = 27$)	157.0 min
Mean estimated blood loss ($n = 40$)	58.2 mL
Mean follow-up ($n = 41$)	18.5 mo
Mean time to oral diets ($n = 22$)	1.0 d
Mean length of stay ($n = 32$)	3.0 d

	Pleomorphic adenoma ($n = 29$)
Mean age (range)	44.8 y (21–78)
Sex	
Male	15 (51.8%)
Female	14 (48.2%)
Average length of stay ($n = 19$)	3.1 d
Average tumor size ($n = 18$)	5.0 cm
Tumor capsule violation or fragmentation ($n = 27$)	7 (26%)
Postoperative complications ($n = 27$)	2 (7%)
Required combined open approach ($n = 27$)	5 (19%)
Recurrences ($n = 29$)	0 (0%)

Risultati della revisione della Letteratura effettuata da Chan et al[82] sulla chirurgia robotica transorale.

francesopiloli.it

RADIOTERAPIA

La radioterapia esclusiva è sicuramente indicata come unico trattamento in pazienti ad alto rischio chirurgico o affetti da neoformazioni non resecabili.

Data la rarità di queste neoplasie, in Letteratura non sono disponibili confronti tra i risultati della radioterapia rispetto alla chirurgia. Storicamente alla radioterapia veniva attribuita la capacità di arrestare la crescita tumorale. Per quanto riguarda i paragangliomi sono disponibili evidenze che dimostrano come la radioterapia sia in grado di offrire una parziale regressione o stabilità del volume tumorale a lungo termine nel 95-96% dei casi[83,84].

Le indicazioni alla radioterapia adiuvante non sono standardizzate e nella pratica clinica si seguono le indicazioni che tali neoplasie vedono nella altre regioni del distretto testa-collo. La radioterapia post-operatoria può essere indicata nelle neoplasie maligne quando vi siano margini chirurgici coinvolti dalla neoplasia, adenopatie laterocervicali e per tutti gli istotipi maligni ad alto grado.

Storicamente la radioterapia è stata proposta anche come trattamento esclusivo degli adenomi pleomorfi e per la gestione delle recidive, valutazioni recenti stanno anche ridimensionando il ruolo della radioterapia nel ridurre il rischio di recidiva dopo escissione incompleta o dopo intervento di revisione[85].

francescopilolli.it

COMPLICANZE

Dopo interventi sullo spazio parafaringeo le complicanze più frequenti sono state le lesioni dei nervi cranici o della catena del simpatico. I nervi più a rischio sono il VII, IX, X, XI e XII nervo cranico. Le lesioni neurogeniche e maligne presentano un rischio aumentato di lesioni dei nervi cranici.

Una inusuale complicanza è la "first bite syndrome", ossia un dolore intenso, puntorio in regione parotidea che insorge dopo il primo morso di ogni pasto, tende a ridursi con i successivi atti masticatori ed è più intenso durante il primo pasto della giornata. L'eziopatogenesi non è nota ma sembra giustificata dalla perdita dell'innervazione simpatica dal ganglio cervicale superiore alla ghiandola parotide[86].

La paralisi ricorrenziale coinvolge il 14%[3] dei pazienti trattati chirurgicamente per neoformazioni retrostiloidee ed è dovuta ad una lesione del nervo vago, spesso associata ad ipoestesia laringea-ipofaringea con conseguente possibile disfagia. Tale condizione diventa invece drammatica nel caso siano associate lesioni del nervo vago e del nervo ipoglosso. I pazienti affetti da questo tipo di problematiche devono essere riabilitati in collaborazione con il logopedista. Nel caso di disfagia grave deve essere garantita una via di alimentazione enterale alternativa a quella per os: sondino nasogastrico in caso di disfagia moderata o PEG nel caso si preveda un lento recupero delle capacità deglutitorie.

Il nervo faciale è a basso rischio di lesioni nel trattamento di questi tumori. Il rischio è aumentato in caso sia necessaria un'estensiva scheletrizzazione del nervo. Il monitoraggio intraoperatorio del nervo faciale può minimizzare tale complicanza.

Le lesioni carotidee sono rare e possono causare importanti emorragie ed ictus ischemico. Il rischio di tali complicanze è maggiore per i tumori maligni, per le lesioni vascolari e per i paragangliomi del glomo carotideo.

francescopiolli.it

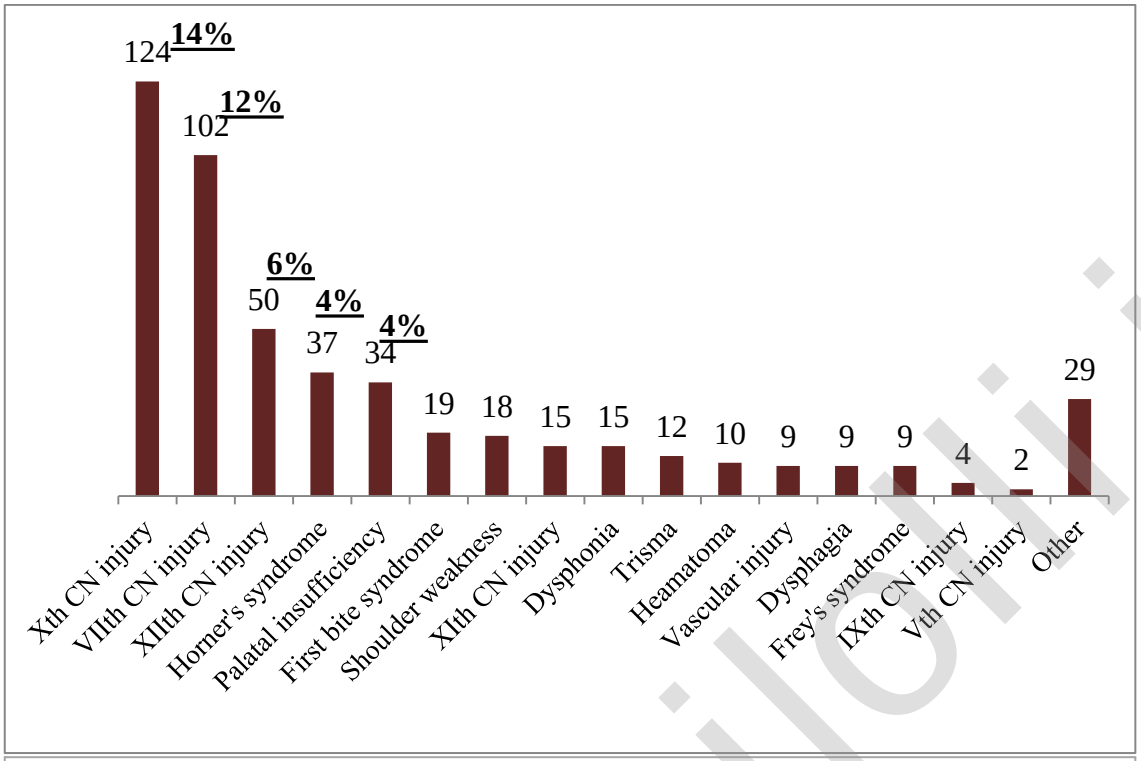

Rappresentazione grafica delle complicanze postoperatorie emerse dalla revisione della Letteratura[3].

francescopiloni.it

MATERIALI E METODI

Pazienti

Da Marzo 2012 a Marzo 2016, presso il reparto ORL dell'Università Vita-Salute San Raffaele, 15 pazienti affetti da tumori dello spazio parafaringeo sono stati trattati con approccio transcervicale endoscopico mini-invasivo. Tutti i pazienti hanno eseguito imaging preoperatorio: 3 pazienti hanno eseguito sia TC che RMN, 10 pazienti esclusivamente RMN, 2 pazienti solo TC; tutti gli esami son stati completati con impiego di mezzo di contrasto. Sono stati arruolati pazienti affetti da tumori con diametro maggiore inferiore a 6-7 cm, che avessero un piano di clivaggio ben definito con le strutture anatomiche adiacenti, indipendentemente dalla natura istologica sospettata.

Solo in 5 pazienti la massa era sintomatica: in 3 pazienti si è presentata come neoformazione laterocervicale, in un paziente per disfagia e in un paziente per otite media effusiva. In 2 pazienti la neoformazione è stata un riscontro inatteso agli accertamenti effettuati in seguito all'aumento dei livelli di tireoglobulina in pazienti in follow-up per carcinomi papillari tiroidei. In un caso, ad una visita medica per altra patologia è stata osservata una medializzazione della parete laterale della faringe. In tutti gli altri casi la massa è stata un riscontro occasionale durante accertamenti radiologici eseguiti per altre patologie.

E' stato possibile ottenere del materiale per esame citologico mediante FNAC in 3 soli pazienti, in 2 casi direttamente sulla massa parafaringea ed in un caso su una concomitante adenopatia laterocervicale.

Approccio transcervicale endoscopico mini-invasivo – tecnica chirurgica

In anestesia generale con intubazione preferenzialmente nasotracheale, si posiziona il paziente supino con il capo iperesteso e ruotato verso il lato non coinvolto dalla patologia. Si effettua un'incisione come da approccio transcervicale, circa 3 cm sotto l'angolo della mandibola. Viene allestito un lembo craniale ed uno caudale di cute-sottocute e platisma. Si riconosce il bordo anteriore del muscolo sternocleidomastoideo ed il nervo grande auricolare che viene preservato. Si identifica il ventre posteriore del muscolo digastrico, il nervo accessorio spinale ed il fascio vasculonervoso. L'asportazione del tessuto fibroadiposo del livello II, anche se non indispensabile, può

francescopiloni.it

agevolare il continuo controllo delle strutture anatomiche. La ghiandola sottomandibolare viene retratta anteriormente, la parotide postero-superiormente. Il ventre posteriore del muscolo digastrico viene retratto. Viene identificato e preservato il nervo ipoglosso. Si procede al riconoscimento del processo stiloideo (anche palpatoriamente), dei muscoli del fascio del Riolano e dell'ala faringea. Dalle informazioni fornite dall'imaging si procede ad approcciare lo spazio retrostiloideo o prestiloideo.

Per aumentare l'ampiezza del corridoio chirurgico si possono sezionare il ventre posteriore del digastrico ed i muscoli del fascio del Riolano.

Da questo momento ci si avvale dell'assistenza endoscopica: il terzo operatore con i retrattori contribuisce ad aumentare la luce chirurgica, il secondo operatore controlla un'ottica rigida 0 o 30°, il primo operatore può quindi lavorare con entrambe le mani. La visione endoscopica permette il costante controllo delle strutture anatomiche critiche. Si procede ad un accurato clivaggio della massa dai tessuti circostanti. La visione endoscopica permette di apprezzare anche vasi di piccole dimensioni, è quindi possibile eseguire un'emostasi accurata e puntuale. Il dissettore-aspiratore permette di lavorare in un campo quasi esangue.

Anche per questo approccio lo step di maggiore difficoltà è il controllo del polo craniale del tumore: un'ottica 30° può agevolare la procedura.

Asportata la massa, l'endoscopia permette di verificare l'emostasi e la completa asportazione del tumore.

Si procede alla sintesi dei muscoli del fascio del Riolano e del ventre posteriore del muscolo digastrico, nel caso fossero stati sezionati, al posizionamento di un drenaggio e alla sutura per strati.

Il drenaggio viene rimosso quando raccoglie meno di 20 ml nelle 24 ore, la dimissione avviene il giorno successivo.

francescopilolli.it

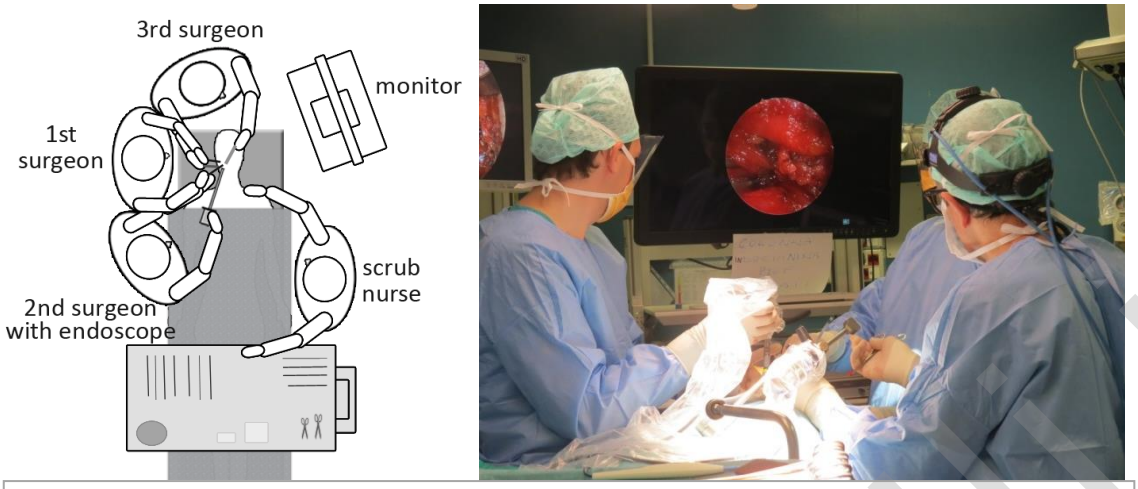

Setup della sala operatoria durante procedura videoassistita: il secondo operatore tiene l'ottica in modo da consentire al primo operatore di lavorare con entrambe le mani.

francescopilolli.it

RISULTATI

Dei 15 pazienti arruolati, 13 erano donne e 2 uomini. L'età media è stata di 53 anni (da 30 a 72 anni). Tutti i pazienti sono stati approcciati con tecnica endoscopica transcervicale video-assistita. Nel caso 5 è stato necessario effettuare anche uno svuotamento laterocervicale omolaterale ed una revisione di tiroidectomia per riscontro di tessuto patologico paraesofageo compatibile con carcinoma papillare su residuo tiroideo.

Nel caso 8 è stato necessario estendere l'incisione ed effettuare un approccio transcervicale-transparotideo sempre avvalendosi dell'endoscopio.

Considerando tutti i pazienti dello studio l'incisione cutanea è stata mediamente di 65 mm (da 42 a 170 mm). Escludendo i casi 5 ed 8 e quindi valutando solo i pazienti che hanno effettuato esclusivamente un approccio transcervicale endoscopico, l'incisione è stata mediamente di 56 mm (da 42 a 85 mm).

Il tempo chirurgico è stato mediamente di 164 minuti (da 75 a 330 minuti), escludendo i casi 5 ed 8 la durata media dell'intervento non differisce (162 min).

Sono stati necessari 4,7 giorni di ricovero, la dimissione è avvenuta tra la seconda e la quinta giornata postoperatoria, tutti i pazienti erano in grado di alimentarsi per via orale già dalla prima giornata postoperatoria.

L'esame istologico definitivo ha dimostrato neoplasie benigne in 11 casi e neoplasie maligne in 4 casi.

I tumori benigni erano di origine salivare in 6 casi (5 adenomi pleomorfi ed un adenoma a cellule basali); inoltre sono stati riscontrati 3 schwannomi e 2 angiomi cavernosi.

Tre dei 4 tumori maligni osservati erano giunti alla nostra attenzione già con il sospetto di localizzazione linfonodale parafaringea di carcinoma papillare, tutti identificati durante il follow-up successivo a tiroidectomia e terapia radioiodiometabolica.

In un caso si è osservato accidentalmente un microfocolaio di 6 mm di carcinoma ex adenoma pleomorfo nel contesto di un adenoma pleomorfo. Il tumore è stato asportato preservando l'integrità della capsula, dato confermato all'esame anatomopatologico, inoltre il focolaio di tumore maligno non era in adiacenza del margine di exeresi. E' stato quindi deciso di non effettuare ulteriori trattamenti e di iniziare un programma di follow-up.

Il diametro maggiore delle masse è stato in media di 35 mm (da 18 a 60 mm).

francescopiolli.it

Si sono verificate complicanze solamente in 2 pazienti entrambi affetti da schwannomi. Nel caso 6 la neoplasia originava dal nervo ipoglosso e non è stato possibile clivare la massa dal nervo e si è reso necessario il suo sacrificio con conseguente paresi dell'emilingua. Nel caso 14, di cui non è stato possibile riconoscere da quale nervo originasse lo schwannoma, si è verificata una complicanza inattesa: un deficit di sensibilità del volto nell'area di competenza della terza branca del trigemino. Rivalutando l'imaging ed i filmati dell'intervento, sembra plausibile una lesione accidentale del nervo alveolare inferiore, in adiacenza dell'apertura posteriore del canale mandibolare, durante le manovra di clivaggio.

Nei casi di adenoma pleomorfo non si sono verificate rotture capsulare con leakage tumorale.

Il follow-up è stato mediamente di 26 mesi (da 3 a 51 mesi) e non si sono riscontrate persistenze o recidive di malattia né alla valutazione clinica né agli esami strumentali.

francescopilolli.it

	Sex	Età	Presentazione clinica	Imaging preop	FNAC	Dimensioni radiologiche (mm)	Incisione (mm)	Tempo chirurgico (min)	Degenza (gg)	Istologico	complicanze	Mesi FU
1	F	53	Aumento della tireoglobulina	PET, RMN, AngioRMN	Ca papillare	36	56	170	6	MTS ca papillifero	-	51
2	F	53	Disfagia	TC, RMN	-	46	48	165	4	Adenoma pleomorfo	-	49
3	F	57	Occasionale – RMN	RMN, TC	-	19	35	75	4	Angioma cavernoso	-	49
4	F	72	Occasionale – visita medica	Eco, RMN	-	43	85	105	3	Adenoma pleomorfo	-	45
5	F	42	Tumefazione latero-cervicale	RMN, Eco	Ca papillare	31	140*	170*	4	MTS ca papillifero	-	44
6	F	60	Occasionale – RMN	RMN, eco	Non conclusivo	25	48	130	4	Schwannoma	Deficit XII, disfonia	32
7	M	70	Occasionale – TC	TC	-	20	44	125	5	Adenoma a cellule basali	-	29
8	F	56	Tumefazione latero-cervicale	RMN	-	57	108	180	5	Adenoma pleomorfo	Convertito in transparotideo	22
9	F	65	Occasionale – RMN	TC	-	35	42	162	4	Schwannoma	-	21
10	F	54	Otite media effusiva	RMN	-	60	65	185	4	Ca ex adenoma pleomorfo	-	14
11	M	51	Occasionale – RMN	RMN	-	45	65	190	6	Adenoma pleomorfo	-	13
12	F	30	Tumefazione latero-cervicale	RMN	-	55	62	185	5	MTS ca papillifero	-	11
13	F	44	Aumento della tireoglobulina	RMN, TC, PET	-	18	55	140	6	Angioma cavernoso	-	9
14	F	46	Occasionale – RMN	RMN	-	18	67	330	6	Angioma cavernoso	deficit IX	3
15	F	46	Occasionale – RMN	RMN	-	30	56	152	5	Adenoma Pleomorfo	-	3

* intervento comprensivo di svuotamento laterocervicale omolaterale (II, III, IV, VI) e di revisione di tiroidectomia

francescopiolli.it

Casi particolari

Descriviamo alcuni casi riscontrati nel nostro studio con caratteristiche particolari.

Caso 1 – metastasi linfonodale da carcinoma papillare

La prima paziente trattata con questa tecnica è stata una donna di 53 anni con una storia clinica piuttosto complessa.

Nel 1987 la paziente era stata sottoposta presso un altro centro ad emitiroidectomia destra con concomitante svuotamento laterocervicale omolaterale dei livelli II, III e IV e VI. L'esame istologico aveva dimostrato un carcinoma papillare tiroideo pT2 pN1. Lo stesso anno la paziente è stata sottoposta a radicalizzazione di tiroidectomia e l'anno successivo ha eseguito terapia radioiodiometabolica. Nel Giugno 2000 è stata osservata una recidiva linfonodale del III livello di destra e la paziente è stata sottoposta a svuotamento laterocervicale di revisione seguito da un secondo ciclo di terapia radioiodiometabolica.

Dieci anni dopo, nel 2011, l'incremento dei livelli di tireoglobulina ematica hanno fatto sospettare una nuova recidiva localizzata, mediante PET-TC, a livello dello spazio parafaringeo di destra.

Lo studio RMN con mezzo di contrasto ha dimostrato una massa di 36x19x14 mm ben definita, dal segnale disomogeneo, senza caratteristiche infiltrative, che comprimeva la carotide interna dislocandola antero-lateralmente.

E' stato possibile effettuare un prelievo mediante ago-aspirato ecoguidato transcervicale, la cui valutazione citologica è stata fortemente suggestiva per localizzazione di carcinoma papillare.

La paziente è stata sottoposta a radioterapia mirata allo spazio parafaringeo da Ottobre a Dicembre 2011. La PET e la RMN eseguiti 3 mesi dopo il termine della radioterapia dimostravano la persistenza della neoplasia le cui dimensioni risultavano pressoché invariate.

La paziente è giunta alla nostra attenzione solamente nell'Aprile 2012, dove è stata sottoposta ad exeresi transcervicale endoscopica. Nonostante gli esiti attinici è stato possibile effettuare una accurata dissezione extracapsulare ed asportare la massa en bloc. L'incisione è stata di 56 mm. Il drenaggio è stato rimosso in quarta giornata post-

francescopiloni.it

operatoria e la paziente è stata dimessa il giorno successivo, senza complicanze e con una dieta libera.

L'esame istologico ha confermato la diagnosi di metastasi linfonodale parafaringea da carcinoma papillare tiroideo.

Trascorsi ormai oltre 4 anni dall'intervento non sono state osservate recidive.

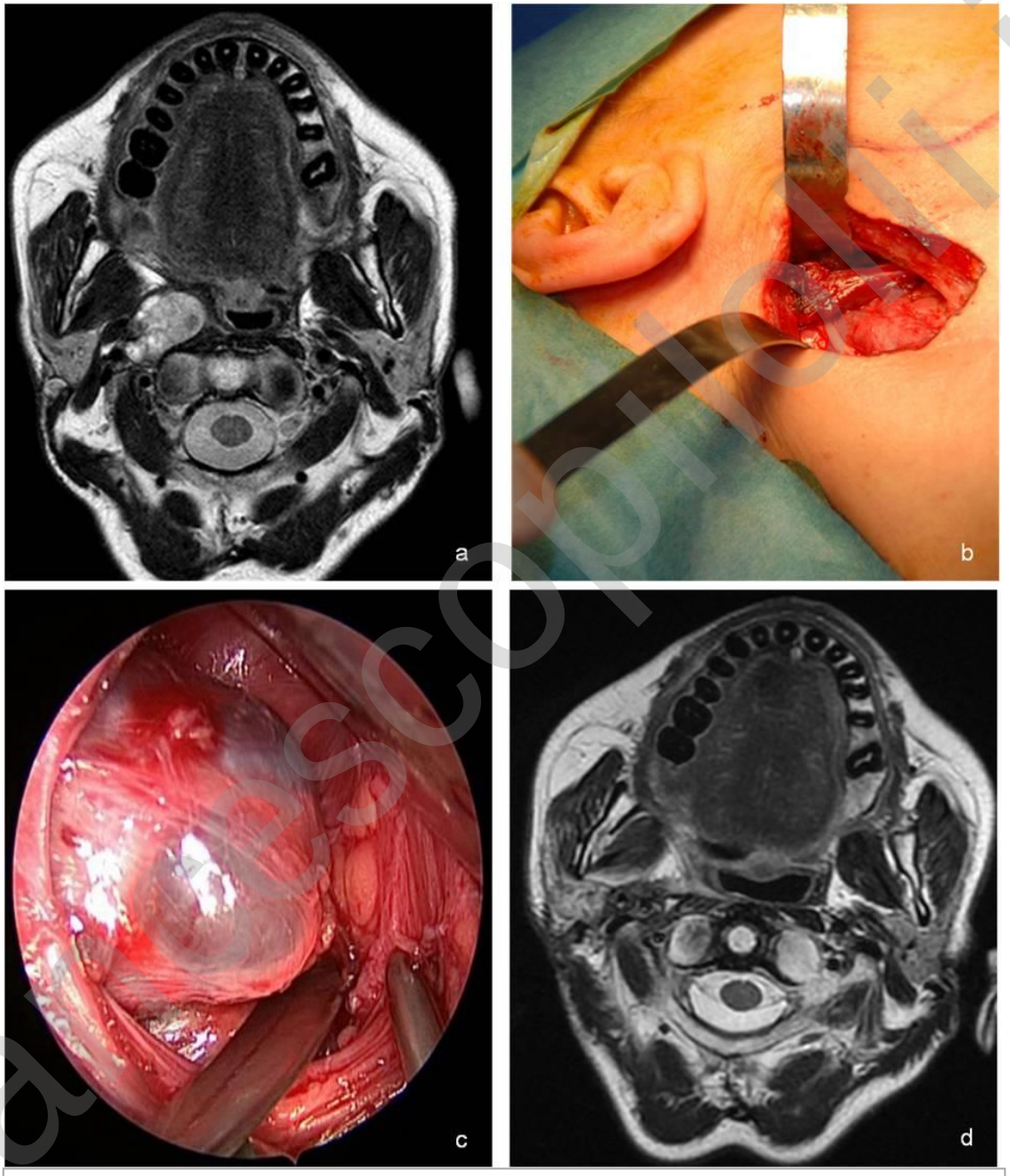

Caso 1: metastasi parafaringea da carcinoma papillare tiroideo
A: immagine assiale RMN preoperatoria; B: step non videoassistito dell'approccio chirurgico;
C: visione endoscopica dell'exeresi; D: immagine assiale RMN di controllo a 12 mesi.

francescopiccoli.it

Caso 8 – conversione ad approccio transcervicale transparotideo

Una donna di 56 anni si è sottoposta ad una valutazione medica routinaria, all'oroscopia il curante ha riscontrato una medializzazione della parete laterale sinistra della faringe, non sintomatica.

La paziente si è recata presso il nostro centro dove è stata eseguita valutazione ORL con fibroscopia transnasale che non ha evidenziato altri riscontri patologici ed ha consigliato RMN con mezzo di contrasto.

Tale esame ha dimostrato una massa dello spazio parafaringeo sinistro di 57x50x30 mm, con localizzazione prestiloidea. La massa aveva l'aspetto di una lesione del lobo parotideo profondo con coinvolgimento importante dello spazio parafaringeo.

La paziente è stata sottoposta ad intervento chirurgico presso il nostro reparto. E' stata effettuata un'incisione laterocervicale come descritto precedentemente, dopo aver identificato il ventre posteriore del muscolo digastrico ed il fascio vasculonervoso del collo è stata riconosciuta la neoplasia. Con assistenza dell'endoscopio la neoformazione è stata clivata dai tessuti adiacenti agevolmente per quanto riguarda il suo polo inferiore e le pareti laterale, anteriore e posteriore. Non è stato però possibile controllare il polo superiore anche dopo ripetuti tentativi. Anche la digitoclasia sotto controllo esclusivamente tattile non ha permesso di completare la dissezione.

E' stato quindi deciso di estendere l'incisione chirurgica e di effettuare un approccio transcervicale-transparotideo, evenienza per cui era stato già acquisito il consenso informato.

Il più ampio accesso chirurgico ha permesso agevolmente di controllare il polo craniale.

La durata complessiva dell'intervento è stata di 180 minuti, l'incisione è stata complessivamente di 108 mm.

La paziente è stata dimessa in 4° giornata post-operatoria senza complicanze.

L'esame anatomopatologico ha concluso per adenoma pleomorfo.

francescopiolli.it

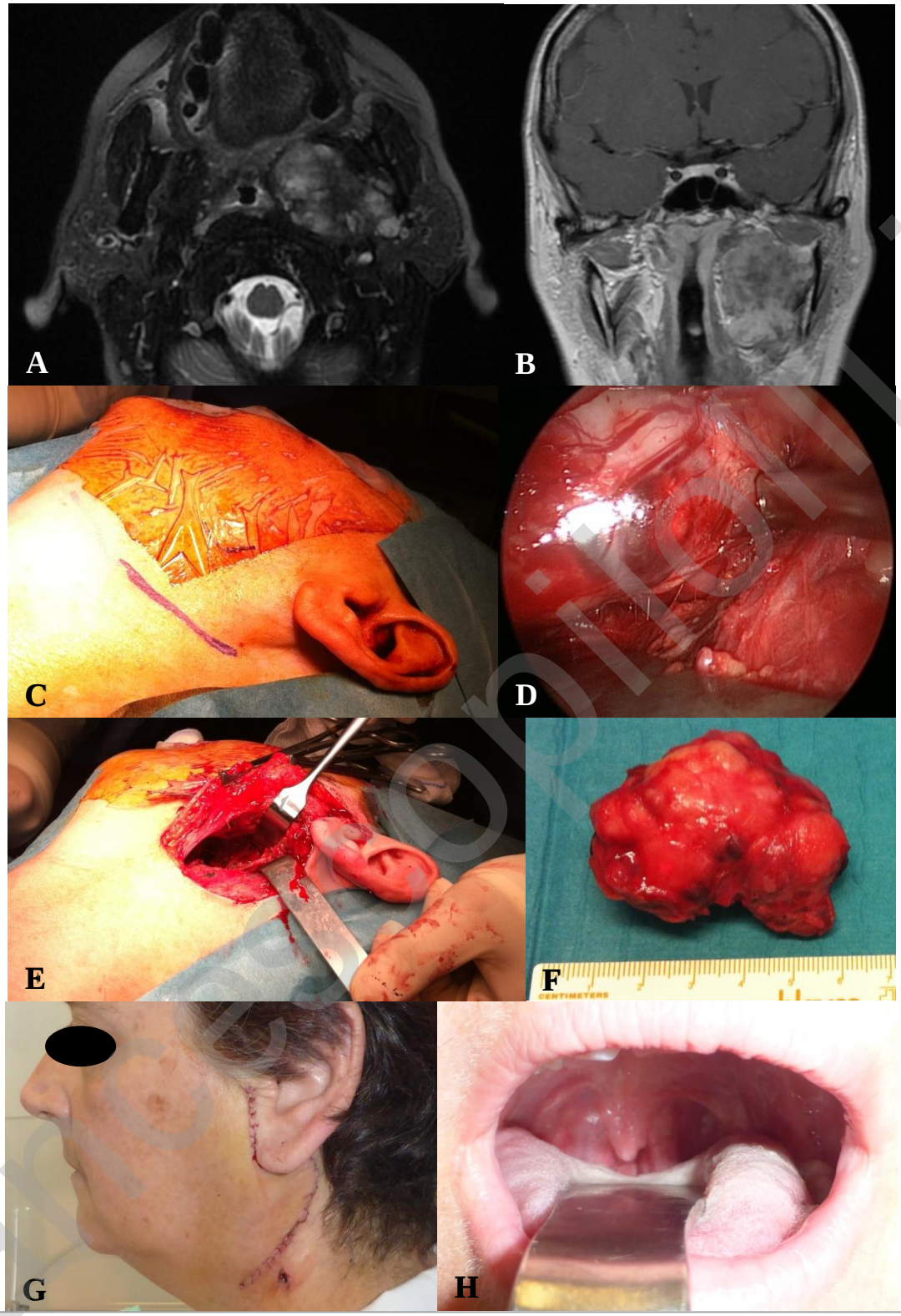

Caso 8: allargamento della procedura con approccio transcervicale-transparotideo
A: immagine assiale T2 RMN preoperatoria; B: immagine coronale T1 RMN preoperatoria si noti lo stretto rapporto tra la base cranica e la neoplasia; C: disegno dell'incisione prevista per l'approccio videoassistito; D: visione endoscopica dell'exeresi; E: allargamento della procedura ad approccio transcervicale-transparotideo; F: pezzo operatorio; G-H: risultato in sesta giornata post-operatoria.

francesco pilolli.it

Caso 10 – carcinoma ex adenoma pleomorfo

Una paziente di 54 anni si è recata all'attenzione dello specialista ORL per ipoacusia e sensazione di fullness auricolare persistente a sinistra. Alla visita è stata riscontrata un'importante medializzazione della parete laterale della faringe, la mucosa era rosea ed integra.

E' stato quindi consigliato uno studio RMN con mezzo di contrasto che ha descritto una massa ben definita di 60x59x27 mm dello spazio parafaringeo di destra con un intenso segnale alle sequenze T2. La massa era localizzata nello spazio prestiloideo ed indissociabile dal lobo profondo della ghiandola parotide.

Appariva pertanto come una neoformazione benigna del lobo profondo parotideo che si insinuava attraverso i muscoli del Riolano e l'angolo della mandibola nello spazio parafaringe prestiloideo, assumendo una forma "a manubrio" all'imaging.

La paziente è stata ricoverata presso il nostro reparto e sottoposta ad intervento per via transcervicale videoassistito. Intraoperatoriamente la massa si presentava teso-elastica, polilobulata, ben clivabile dai tessuti adiacenti e dal lobo parotideo profondo. L'incisione è stata di 65 mm.

Il drenaggio è stato rimosso in seconda giornata post-operatoria e la paziente è stata dimessa l'indomani.

L'esame istologico definitivo ha dimostrato all'interno dell'adenoma pleomorfo un focus di 3 mm con atipie. L'analisi immunoistochimica era positiva per CKpool, GATA3, il recettore per gli androgeni c-erb-B2 3; era negativa per actina, p63, SOX10, CD117. L'indice micotico era del 20% (Ki67). La valutazione morfologica e immunoistochimica sono state suggestive per una iniziale degenerazione intracapsulare in carcinoma duttale salivare ed è quindi stata conclusa la diagnosi di carcinoma ex adenoma pleomorfo.

Dopo valutazione collegiale ORL, radioterapica ed oncologica si è deciso di non effettuare altri trattamenti e di inserire la paziente in un programma di follow-up.

La valutazione clinica e la RMN di controllo ad un anno non hanno evidenziato recidive di malattia.

francescopilolli.it

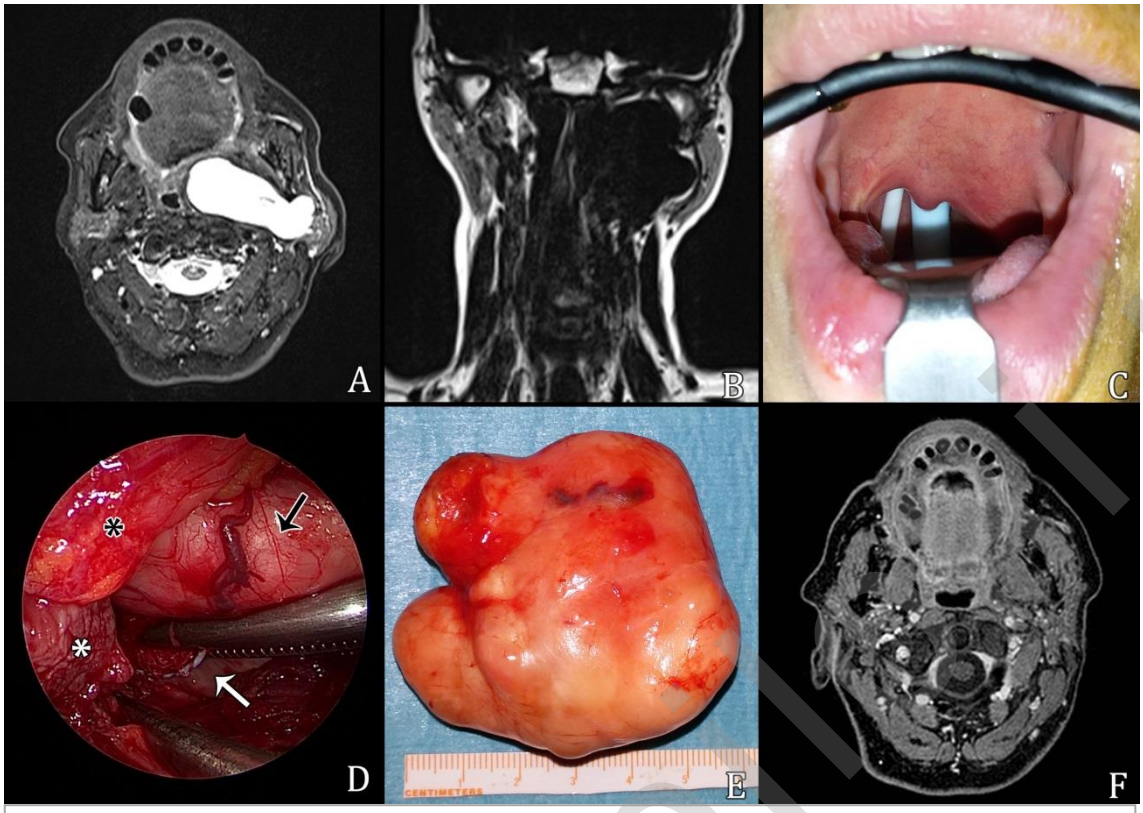

Caso 10: carcinoma ex adenoma pleomorfo.
A: immagine assiale T2 RMN preoperatoria;
B: immagine coronale T1 RMN preoperatoria;
C: valutazione intraoperatoria della medializzazione della parete laterale della faringe;
D: asportazione videoassistita della neoformazione (freccia nera) endoscopica dell'exeresi, si noti l'ala della faringe (freccia bianca), il lobo profondo della ghiandola parotide (asterisco nero), ventre posteriore del muscolo digastrico sezionato (asterisco bianco);
E: pezzo operatorio;
F: RMN di controllo a 6 mesi.

francescopilli.it

DISCUSSIONE

La chirurgia è la principale opzione terapeutica per i tumori dello spazio parafaringeo. La complessa anatomia ha indotto la ricerca di differenti approcci chirurgici. Le dimensioni tumorali, la prossimità alle strutture neurovascolari e l'istotipo dovrebbero guidare il chirurgo nella scelta del trattamento.

L'approccio transcervicale è quello più impiegato[4]: permette un buon controllo locale con rischi minimi di lesione per il nervo faciale e buoni risultati estetici. Non è considerato sicuro per masse con un'estensione verticale significativa o con sospetto radiologico dell'infiltrazione della base cranica o impegno dei forami cranici[70].

L'approccio transparotideo è impiegato comunemente per tumori che originano dal lobo profondo della ghiandola parotide[87]. Permette un ampio accesso ma a costo di un'estesa scheletrizzazione del nervo faciale e di un'inevitabile importante mobilizzazione e retrazione; tali manovre determinano un rischio aumentato di deficit transitori o permanenti nella mobilità facciale[72,73].

L'approccio transmandibolare viene impiegato da molti autori per ottenere una migliore radicalità oncologica[88–90]. Consente un'ottima visualizzazione dello spazio parafaringeo con facile e costante controllo delle strutture vascolari e nervose. Deve essere preso in considerazione per neoformazioni maligne infiltranti estese, per neoformazioni ad alta vascolarizzazione, per masse che coinvolgano la base cranica e per recidive anche di tumori benigni. In caso di insemenzamento da adenoma pleomorfo con coinvolgimento dello spazio parafaringeo un approccio di questo tipo può consentire un'ampia e risolutiva bonifica. L'approccio transmandibolare è però gravato dalla necessità di un'incisione cutanea estesa e da frequenti lesioni dei nervi cranici, malocclusione e malunione[72].

In Letteratura sono descritti anche approcci meno usuali come l'approccio orbito-zigomatico-fossa cranica media[91] consigliato per lesioni molto estese che coinvolgano la base cranica.

L'approccio transorale è il più controverso. Consente un immediato accesso allo spazio prestiloideo, la regione retrostiloidea è raggiungibile con maggiore difficoltà. L'utilizzo di ottiche rende più facile l'identificazione delle strutture vasculonervose ma non risolve le problematiche più importanti, comuni agli altri approcci: il clivaggio delle neoplasie dalla base cranica e dalla parete anteriore dello spazio (spazio masticatorio e fossa

francescopillolli.it

infratemporale). E' stato descritto tasso aumentato di rottura tumorale, di rimozione incompleta, di emorragie incontrollabili e di danni al nervo faciale[92].

Taluni autori[81,82,93–96] suggeriscono l'impiego della chirurgia robotica transorale. Questo approccio consente un basso tasso di complicanze ed una durata dell'intervento analoga alle altre tecniche, è stato però descritto[82] un tasso di rottura o frammentazione della capsula nel 31% dei casi di adenoma pleomorfo. Considerando questo dato e l'elevato costo della chirurgia robotica riteniamo limitata l'indicazione a questa procedura anche a fronte di un miglior risultato estetico e di una bassa incidenza delle altre complicanze.

Negli ultimi anni si sta osservando un incremento dell'impiego dell'endoscopia anche nella chirurgia del distretto testa-collo. E' ben nota l'anatomia dello spazio osservabile con l'endoscopio sia per via transorale[1] che per via transnasale[97]. Solo recentemente sono stati descritti approcci endoscopici allo spazio parafaringeo. Nel 2010[98] Lee et al hanno descritto un approccio transnasale endoscopico per drenare un ascesso parafaringeo in un bambino. Sono stati descritti anche approcci endoscopici per via transorale[78,79] e transvestibolare[99].

Nell'approccio transcervicale tradizionale si ha un controllo piuttosto difficoltoso del polo craniale delle neoplasie; si viene infatti a creare un profondo e stretto corridoio chirurgico che termina con la fascia prevertebrale e la base cranica. La distanza di queste strutture dal piano cutaneo può anche essere di 6-7 centimetri. La digitoclasia è una procedura molto utile ma il dito del chirurgo impegna completamente l'acceso non consentendo il controllo visivo della manovra.

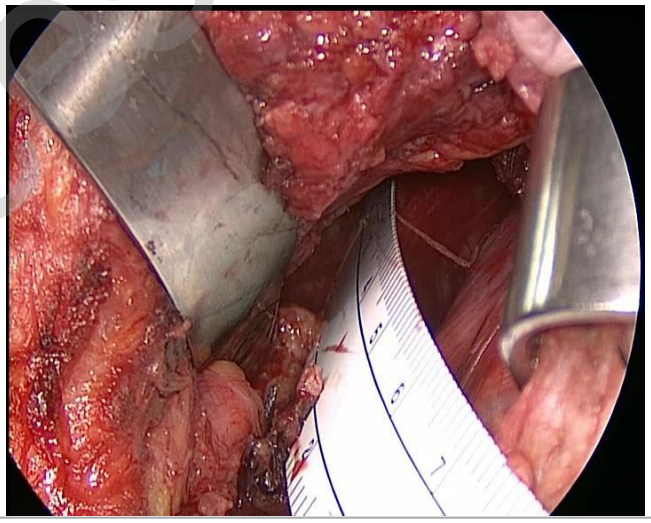

Foto intraoperatoria che dimostra una distanza di 7 cm tra il piano cutaneo e la base cranica nell'approccio transcervicale. (ORL San Raffaele)

francescopilolli.it

Nonostante l'estesa diffusione della chirurgia endoscopica, in Letteratura è descritta un'unica esperienza su 4 casi[72] di chirurgia transcervicale endoscopica.

L'obiettivo della nostra tecnica non è stato quello di migliorare i risultati estetici, quanto di valutare l'utilità della chirurgia endoscopica nell'agevolare l'exeresi delle lesioni soprattutto per quanto riguarda il polo craniale e la loro superficie anteriore, gli step chirurgici normalmente più critici. L'impiego di ottiche 0 e 30° consente un costante controllo delle strutture anatomiche critiche. L'ingrandimento offerto dall'endoscopia e la possibilità di posizionare le ottiche in stretto rapporto con la neoplasia permette più facilmente di seguire il corretto piano di clivaggio anche in caso di neoformazioni plurilobulate o che originino dal lobo parotideo profondo. A nostro parere questa caratteristica della tecnica permette di evitare di violare la capsula ed il conseguente spillage che può avere conseguenze drammatiche per il paziente.

L'approccio videoassistito permette di riconoscere vasi anche di piccolo calibro e quindi di fare emostasi prima della loro sezione. Di grande utilità si è dimostrato lo scollatore-aspiratore che permette di accelerare i tempi chirurgici offrendo un campo di lavoro esangue.

Dalla nostra esperienza non è emersa una sensibile differenza dei tempi di sala operatoria rispetto all'approccio transcervicale senza ausilio dell'endoscopio.

La nostra esperienza è stata analoga a quanto descritto da Beswich[72] per quanto riguarda la tecnica chirurgica, abbiamo però riscontrato una maggiore durata delle procedure (164 vs 133 min) e della degenza, probabilmente dovuta al nostro atteggiamento prudenziale rispetto alla gestione dei drenaggi.

Questa tecnica può essere indicata per neoformazioni con diametro inferiore ai 7 centimetri. L'istologia non deve rappresentare un'indicazione essa stessa, a nostro parere l'approccio endoscopico transcervicale può essere indicato anche per neoplasie maligne purché l'imaging radiologico dimostri un chiaro piano di clivaggio attorno al tumore. Abbiamo trattato in maniera risolutiva 4 pazienti affetti da tumori con istologia maligna: 3 metastasi linfonodali da carcinoma papillare ed un carcinoma ex adenoma pleomorfo.

I tumori di grandi dimensioni sono una controindicazione relativa a questo tipo di approccio, sicuramente neoplasie di grandi dimensioni complicano ed allungano la procedura chirurgica ma, come dimostrato dalla Letteratura, con l'approccio

francescopilolli.it

transcervicale è possibile controllare neoformazioni anche di 11 centimetri[100], l'assistenza endoscopica non può che agevolare l'intervento.

La presenza di tumori senza un netto piano clivaggio, ipervascolari possono rappresentare una controindicazione a questa metodica.

L'endoscopia a nostro parere ha permesso una maggiore sicurezza nella dissezione dello spazio parafaringeo ma purtroppo non ha risolto completamente i problemi che affliggono tutti i tipi di approcci: il controllo della parete anteriore dello spazio e soprattutto della base cranica. L'endoscopia infatti permette, anche in queste aree, una buona visione con ottiche angolate ma può non essere possibile procedere con la dissezione sotto controllo visivo. La disponibilità di strumenti chirurgici studiati ad hoc potrebbe risolvere tale problematica.

Come già suggerito da altri autori[100], nella pianificazione di un approccio transcervicale, indipendentemente dall'impiego di ottiche, deve essere valutato non tanto il diametro maggiore della massa, quanto il diametro cranio-caudale ed il rapporto con la base cranica. L'unico caso del nostro studio in cui è stato necessario estendere l'approccio ad uno transcervicale-transparotideo era effetto da una neoplasia con rilevante estensione cranio-caudale e con intimo rapporto con la base cranica. Estendendo la procedura è stato possibile asportare la massa in sicurezza senza comorbilità.

La nostra variante tecnica non limita in alcun modo l'approccio cervicotomico tradizionale, in ogni momento si può rapidamente passare alla visione diretta dello spazio, eventualmente con ausilio di loop ed è sempre possibile convertire l'approccio ad uno transparotideo-transcervicale o eventualmente anche con mandibulotomia.

L'impiego dell'endoscopio durante un approccio non vede alcuno svantaggio rilevante: il minimo tempo addizionale per il setup della strumentazione è ampiamente ripagato da una dissezione più sicura e probabilmente più rapida.

Inoltre l'endoscopia è una tecnologia molto diffusa nei reparti ORL e quindi non rappresenta alcun costo aggiuntivo.

In Letteratura vengono proposte tecnologie ben più costose, quali la chirurgia robotica che non hanno dimostrato chiari vantaggi rispetto ad un approccio endoscopico ed inoltre può essere necessario il confezionamento di una tracheostomia per proteggere le via aeree da possibili sanguinamenti[81].

francescopiolli.it

L’endoscopio si è dimostrato uno strumento essenziale nella chirurgia dello spazio parafaringeo e ne consigliamo l’utilizzo indipendentemente dall’approccio scelto anche solamente per alcuni step: può infatti agevolare l’intervento chiarendo i rapporti anatomici.

francescopilolli.it

CONCLUSIONI

L'ausilio dell'endoscopio nell'approccio transcervicale per l'exeresi delle neoformazioni dello spazio parafaringeo si è dimostrata una variante tecnica molto utile e flessibile, non ha reali costi aggiuntivi, non limita in alcun modo la tecnica tradizionale ma offre una migliore visualizzazione con accessi chirurgici più limitati ed un miglior controllo delle strutture anatomiche.

L'approccio proposto non permette di gestire tutte le neoplasie e quindi è necessario un corretto e preciso inquadramento del paziente.

La tecnica è ancora penalizzata dall'assenza di tool endoscopici realizzati ad hoc.

francescopilolli.it

BIBLIOGRAFIA

1. Dallan I, Seccia V, Muscatello L, et al. Transoral endoscopic anatomy of the parapharyngeal space: a step-by-step logical approach with surgical considerations. Head Neck 2011;33(4):557–61.
2. Bond JW. Encapsulated Tumour removed from Region of Left Tonsil, Soft Palate, &c. Proc R Soc Med 1916;9(Laryngol Sect):4.
3. Riffat F, Dwivedi RC, Palme C, Fish B, Jani P. A systematic review of 1143 parapharyngeal space tumors reported over 20 years. Oral Oncol 2014; 50(5):421–30.
4. Kuet M-L, Kasbekar A V., Masterson L, Jani P. Management of tumors arising from the Parapharyngeal space: A systematic review of 1,293 cases reported over 25 years. Laryngoscope 2014
5. Kamal SA, Othman EO. Diagnosis and treatment of parotid tumours. J Laryngol Otol 1997;111(4):316–21.
6. Robbins-Cotran R, Kumar V, T C. Le basi patologiche delle malattie. USA: 1999.
7. Seifert G, Sobin L. Histological typing of salivary gland tumours. In: World Health Organization, International Histological Classification of tumours. New York: Sprinter; 1991.
8. Stennert E, Guntinas-Lichius O, Klussmann JP, Arnold G. Histopathology of pleomorphic adenoma in the parotid gland: a prospective unselected series of 100 cases. Laryngoscope 2001;111(12):2195–200.
9. Spriano G. I tumori delle ghiandole salivari maggiori. In: Atti congresso nazionale SIO 2008 – Relazione ufficiale. 2008.
10. Gnepp D. Malignant mixed tumors of the salivary glands: a review. Annu Rev Pathol 1993;28(1):279–328.
11. Nouraei SAR, Hope KL, Kelly CG, McLean NR, Soames J V. Carcinoma ex benign pleomorphic adenoma of the parotid gland. Plast Reconstr Surg 2005;116(5):1206–13.
12. Damm DD, Fantasia JE. Large palatal mass. Carcinoma ex-pleomorphic

francescopiloli.it

adenoma. Gen Dent 49(6):574, 658.

13. Yoshihara T, Tanaka M, Itoh M, Ishii T. Carcinoma ex pleomorphic adenoma of the soft palate. J Laryngol Otol 1995;109(3):240–3.
14. Goffredo P, Sosa JA, Roman SA. Malignant pheochromocytoma and paraganglioma: a population level analysis of long-term survival over two decades. J Surg Oncol 2013;107(6):659–64.
15. Rodríguez-Cuevas S, López-Garza J, Labastida-Almendaro S. Carotid body tumors in inhabitants of altitudes higher than 2000 meters above sea level. Head Neck 1998;20(5):374–8.
16. Cardesa A, J SP. Pathology of the head and neck. Springer; 2006.
17. McCaffrey T V, Meyer FB, Michels V V, Piepgras DG, Marion MS. Familial paragangliomas of the head and neck. Arch Otolaryngol Head Neck Surg 1994;120(11):1211–6.
18. Myssiorek D, Ferlito A, Silver CE, et al. Screening for familial paragangliomas. Oral Oncol 2008;44(6):532–7.
19. Wang X-L, Xu Z-G, Wu Y-H, Liu S-Y, Yu Y. Surgical management of parapharyngeal lymph node metastasis of thyroid carcinoma: a retrospective study of 25 patients. Chin Med J (Engl) 2012;125(20):3635–9.
20. Desuter G, Lonneux M, Plouin-Gaudon I, et al. Parapharyngeal metastases from thyroid cancer. Eur J Surg Oncol 2004;30(1):80–4.
21. Qiu Z-L, Xu Y-H, Song H-J, Luo Q-Y. Localization and identification of parapharyngeal metastases from differentiated thyroid carcinoma by 131I-SPECT/CT. Head Neck 2011;33(2):171–7.
22. Giordano L, Pilolli F, Toma S, Bussi M. Parapharyngeal metastases from thyroid cancer: surgical management of two cases with minimally-invasive video-assisted technique. Acta Otorhinolaryngol Ital organo Uff della Soc Ital di Otorinolaringol e Chir Cerv-facc 2015;35(4):289–92.
23. La Vecchia C, Malvezzi M, Bosetti C, et al. Thyroid cancer mortality and incidence: A global overview. Int J Cancer 2015;136(9):2187–95.
24. Anatomy of the human lymphatic system. By H. Rouvière, Professor of Anatomy at the Medical Faculty of Paris, France. A compendium translated from the originalAnatomie des Lymphatiques de l'Homme by M. J. Tobias, formerly of

francescopilolli.it

the Department of Anatomy, New. Br J Surg 1939;27(105):194–5.

25. Horvath M, Plas H, Termote JL, Lemahieu S, Wilms G. Thyroid-related papillary carcinoma presenting as a cystic lesion in the parapharyngeal space. Rofo 1991;155(4):373–4.
26. Ruiz Clemente J, Ortiz Bish E, Gonzalez García J, et al. Acta otorrinolaringológica española 2005;56(3):135–7.
27. Ferrario F, Roselli R, Macchi A. Occult thyroid carcinoma presenting as a parapharyngeal mass. J Laryngol Otol 1995;109(12):1204–6.
28. Otsuki N, Nishikawa T, Iwae S, Saito M, Mohri M, Nibu K. Retropharyngeal node metastasis from papillary thyroid carcinoma. Head Neck 2007; 29(5):508–11.
29. Carter LC, Uthman A, Drinnan AJ, Loree TR. Diagnostic dilemma involving calcification in the parapharyngeal space: metastatic thyroid carcinoma masquerading as a deep lobe parotid mass. Oral Surg Oral Med Oral Pathol Oral Radiol Endod 1997; 84(6):697–702.
30. Le TD, Cohen JI. Transoral approach to removal of the retropharyngeal lymph nodes in well-differentiated thyroid cancer. Laryngoscope 2007; 117(7):1155–8.
31. Sirotnak JJ, Loree TR, Penetrante R. Papillary carcinoma of the thyroid metastatic to the parapharyngeal space. Ear Nose Throat J 1997; 76(5):342–4.
32. Shellenberger T, Fornage B, Ginsberg L, Clayman GL. Transoral resection of thyroid cancer metastasis to lateral retropharyngeal nodes. Head Neck 2007; 29(3):258–66.
33. Imai T, Tanaka Y, Matsuura N, Takahashi M, Torii S, Funahashi H. Successful surgical treatment of a solitary parapharyngeal metastasis from thyroid cancer, using the mandibular swing-transcervical approach: report of a case. Surg Today 1999; 29(4):378–81.
34. Bozza F, Vigili MG, Ruscito P, Marzetti A, Marzetti F. Surgical management of parapharyngeal space tumours: results of 10-year follow-up. Acta Otorhinolaryngol Ital 2009; 29(1):10–5.
35. Robbins KT, Woodson GE. Thyroid carcinoma presenting as a parapharyngeal mass. Head Neck Surg 1999;7(5):434–6.
36. Heimgartner S, Zbaeren P. Thyroid carcinoma presenting as a metastasis to the

francescopiloni.it

parapharyngeal space. Otolaryngol Head Neck Surg 2009;140(3):435–6.

37. Saydam L, Kalcioglu T, Demirkiran A, Gurer M. Occult papillary thyroid carcinoma presenting as a parapharyngeal metastasis. Am J Otolaryngol 1999; 20(3):166–8.

38. Kaplan SL, Mandel SJ, Muller R, Baloch ZW, Thaler ER, Loevner LA. The role of MR imaging in detecting nodal disease in thyroidectomy patients with rising thyroglobulin levels. AJNR Am J Neuroradiol 2009; 30(3):608–12.

39. Leger AF, Baillet G, Dagousset F, et al. Upper retropharyngeal node involvement in differentiated thyroid carcinoma demonstrated by 131I scintigraphy. Br J Radiol 2000; 73(876):1260–4.

40. Ma QD, Grimm K, Paz BI, Maghami E. Transoral Surgical Approach for Retropharyngeal Node Involvement in I-131-Negative 18-fluoro-2-deoxyglucose Positron Emission Tomography-Positive Recurrent Thyroid Cancer. Skull Base 2009;19(6):431–6.

41. Turner F, Paris J, Giovanni A, Zanaret M. [Papillary thyroid carcinoma metastasis to parapharyngeal lymph nodes: interest of the PET scan]. Rev Laryngol Otol Rhinol (Bord) 2006;127(3):175–8.

42. Dimitrijevic M V, Jesic SD, Mikic a a, Arsovic N a, Tomanovic NR. Parapharyngeal space tumors: 61 case reviews. Int J Oral Maxillofac Surg 2010;39(10):983–9.

43. Ducci M, Bozza F, Pezzuto RW, Palma L. Papillary thyroid carcinoma metastatic to the parapharyngeal space. J Exp Clin Cancer Res 2001;20(3):439–41.

44. Yüce I, Cağli S, Bayram A, Karasu F, Güney E. Regional metastatic pattern of papillary thyroid carcinoma. Eur Arch Otorhinolaryngol 2010;267(3):437–41.

45. Aygenc E, Kaymakci M, Karaca C, Ozdem C. Papillary thyroid carcinoma metastasis to the parapharyngeal space. Eur Arch Otorhinolaryngol 2002;259(6):322–4.

46. Andrews GA, Kwon M, Clayman G, Edeiken B, Kupferman ME. Technical refinement of ultrasound-guided transoral resection of parapharyngeal/retropharyngeal thyroid carcinoma metastases. Head Neck 2011;33(2):166–70.

47. Thomas G, Pandey M, Jayasree K, et al. Parapharyngeal metastasis from

francescopilolli.it

papillary microcarcinoma of thyroid: report of a case diagnosed by peroral fine needle aspiration. Br J Oral Maxillofac Surg 2002;40(3):229–31.

48. Erdem T, Miman MC, Oncel S, Mizrak B. Metastatic spread of occult papillary carcinoma of the thyroid to the parapharyngeal space: a case report. Kulak Burun Bogaz Ihtis Derg 2003 [cited 2013 Jan 26];10(6):244–7.
49. Kainuma K, Kitoh R, Yoshimura H, Usami S. The first report of bilateral retropharyngeal lymph node metastasis from papillary thyroid carcinoma and review of the literature. Acta Otolaryngol 2011 [cited 2013 Jan 27];131(12):1341–8.
50. Ortapamuk H, Arican P, Alp A. Parapharyngeal lymph node involvement in papillary thyroid carcinoma. Clin Nucl Med 2003;28(11):947–8.
51. Lombardi D, Nicolai P, Antonelli AR, Maroldi R, Farina D, Shaha AR. Parapharyngeal lymph node metastasis: an unusual presentation of papillary thyroid carcinoma. Head Neck 2004;26(2):190–6.
52. Tomoda C, Matsuzuka F, Miyauchi A. Parapharyngeal metastasis from papillary thyroid carcinoma: a case diagnosed by thyroglobulin measurement in peroral fine-needle aspiration of a cystic metastatic lymph node. J Laryngol Otol 2005;119(2):155–7.
53. Curtin HD. Separation of the masticator space from the parapharyngeal space. Radiology 1987;163(1):195–204.
54. Wang AY, Wang JT, Levin B, Alam M, Palme CE, Riffat F. Parapharyngeal pleomorphic adenoma as a cause of severe obstructive sleep apnoea. ANZ J Surg 2014;84(11):883–4.
55. Langerman A, Rangarajan S V, Athavale SM, Pham MQ, Sinard RJ, Netterville JL. Tumors of the cervical sympathetic chain--diagnosis and management. Head Neck 2013;35(7):930–3.
56. Gupta A, Chazen JL, Phillips CD. Imaging Evaluation of the Parapharyngeal Space. Otolaryngol Clin North Am 2012;45(6):1223–32.
57. Varoquaux A, Fakhry N, Gabriel S, et al. Retrostyloid parapharyngeal space tumors: A clinician and imaging perspective. Eur J Radiol 2013;82(5):773–82.
58. Shirakura S, Tsunoda A, Akita K, et al. Parapharyngeal space tumors: anatomical and image analysis findings. Auris Nasus Larynx 2010 [cited 2012 Sep

francescopilolli.it

5];37(5):621–5.

59. Som PM, Biller HF, Lawson W, Sacher M, Lanzieri CF. Parapharyngeal space masses: an updated protocol based upon 104 cases. Radiology 1984;153(1):149–56.

60. Olsen KD. Tumors and surgery of the parapharyngeal space. Laryngoscope 1994;104(5 Pt 2 Suppl 63):1–28.

61. Som PM, Biller HF, Lawson W. Tumors of the parapharyngeal space: preoperative evaluation, diagnosis and surgical approaches. Ann Otol Rhinol Laryngol Suppl 90(1 Pt 4):3–15.

62. Shoss SM, Donovan DT, Alford BR. Tumors of the parapharyngeal space. Arch Otolaryngol 1985;111(11):753–7.

63. Urquhart AC, Johnson JT, Myers EN, Schechter GL. Glomus vagale: paraganglioma of the vagus nerve. Laryngoscope 1994;104(4):440–5.

64. Yousem DM, Sack MJ, Scanlan KA. Biopsy of parapharyngeal space lesions. Radiology 1994;193(3):619–22.

65. Oliai BR, Sheth S, Burroughs FH, Alp A. “Parapharyngeal space” tumors: a cytopathological study of 24 cases on fine-needle aspiration. Diagn Cytopathol 2005;32(1):11–5.

66. Shahab R, Heliwell T, Jones AS. How we do it: a series of 114 primary pharyngeal space neoplasms. Clin Otolaryngol 2005;30(4):364–7.

67. Luna-Ortiz K, Navarrete-Alemán JE, Granados-García M, Herrera-Gómez A. Primary parapharyngeal space tumors in a Mexican cancer center. Otolaryngol Head Neck Surg 2005;132(4):587–91.

68. Som PM, Biller HF, Lawson W. Tumors of the parapharyngeal space: preoperative evaluation, diagnosis and surgical approaches. Ann Otol Rhinol Laryngol Suppl 90(1 Pt 4):3–15.

69. Ballantyne AJ. Significance of retropharyngeal nodes in cancer of the head and neck. Am J Surg 1964 [cited 2014 Jan 19];108:500–4.

70. Basaran B, Polat B, Unsaler S, Ulusan M, Aslan I, Hafiz G. Parapharyngeal space tumours: the efficiency of a transcervical approach without mandibulotomy through review of 44 cases. Acta Otorhinolaryngol Ital organo Uff della Soc Ital di Otorinolaringol e Chir Cerv-facc 2014;34(5):310–6.

francescopiolli.it

71. Nicolai P, Paderno A, Farina D, Piazza C. Microdebrider cavitation and transcervical removal of parapharyngeal schwannomas approaching the skull base. Eur Arch Oto-Rhino-Laryngology 2014;271:3305–11.
72. Beswick DM, Vaezi A, Caicedo-Granados E, Duvvuri U. Minimally invasive surgery for parapharyngeal space tumors. Laryngoscope 2012;122(5):1072–8.
73. Khafif A, Segev Y, Kaplan DM, Gil Z, Fliss DM. Surgical management of parapharyngeal space tumors: a 10-year review. Otolaryngol Head Neck Surg 2005;132(3):401–6.
74. Abdel-Haleem A, El Sayed A, Hakeem HA. Transmandibular approach in parapharyngeal tumors: When to do it? Egypt J Ear, Nose, Throat Allied Sci 2011;12(1):25–31.
75. Cantù G, Bimbi G, Colombo S, et al. Lip-splitting in transmandibular resections: is it really necessary? Oral Oncol 2006;42(6):619–24.
76. Baek C-H, Lee S-W, Jeong H-S. New modification of the mandibulotomy approach without lip splitting. Head Neck 2006;28(7):580–6.
77. Carrau RL, Myers EN, Johnson JT. Management of tumors arising in the parapharyngeal space. Laryngoscope 1990;100(6):583–9.
78. Chen WL, Wang YY, Zhang DM, Huang HQ. Endoscopy-assisted transoral resection of large benign parapharyngeal space tumors. Br J Oral Maxillofac Surg 2014;52(10):970–3.
79. Li SY, Hsu CH, Chen MK. Minimally invasive endoscope-assisted trans-oral excision of huge parapharyngeal space tumors. Auris Nasus Larynx 2015;42(2):179–82. Available from: http://dx.doi.org/10.1016/j.anl.2014.10.010
80. Wang X, Gong S, Lu Y, Pan X, Luo X, Sun H. Endoscopy-Assisted Transoral Resection of Parapharyngeal Space Tumors: A Retrospective Analysis. Cell Biochem Biophys 2015;71(2):1157–63.
81. Ansarin M, Tagliabue M, Chu F, Zorzi S, Proh M, Preda L. Transoral robotic surgery in retrostyloid parapharyngeal space schwannomas. Case Rep Otolaryngol 2014;2014:296025.
82. Chan JYK, Tsang RK, Eisele DW, Richmon JD. Transoral robotic surgery of the parapharyngeal space: a case series and systematic review. Head Neck 2015;37(2):293–8.

francescopiolli.it

83. Chino JP, Sampson JH, Tucci DL, Brizel DM, Kirkpatrick JP. Paraganglioma of the head and neck: long-term local control with radiotherapy. Am J Clin Oncol 2009;32(3):304–7.
84. Hinerman RW, Amdur RJ, Morris CG, Kirwan J, Mendenhall WM. Definitive radiotherapy in the management of paragangliomas arising in the head and neck: a 35-year experience. Head Neck 2008;30(11):1431–8.
85. Robertson BF, Robertson GA, Shoaib T, Soutar DS, Morley S, Robertson AG. Pleomorphic adenomas: post-operative radiotherapy is unnecessary following primary incomplete excision: a retrospective review. J Plast Reconstr Aesthet Surg 2014;67(12):e297–302.
86. Kawashima Y, Sumi T, Sugimoto T, Kishimoto S. First-bite syndrome: a review of 29 patients with parapharyngeal space tumor. Auris Nasus Larynx 2008;35(1):109–13.
87. Casani AP, Cerchiai N, Dallan I, Seccia V, Sellari Franceschini S. Benign tumours affecting the deep lobe of the parotid gland: how to select the optimal surgical approach. Acta Otorhinolaryngol Ital organo Uff della Soc Ital di Otorinolaringol e Chir Cerv-facc 2015;35(2):80–7.
88. Hamza A, Fagan JJ, Weissman JL, Myers EN. Neurilemomas of the parapharyngeal space. Arch Otolaryngol Head Neck Surg 1997;123(6):622–6.
89. Cohen S, Burkey B, Netterville J. Surgical management of parapharyngeal space masses. Head Neck 2005;(December 2003):669–75.
90. Malone JP, Agrawal A, Schuller DE. Safety and efficacy of transcervical resection of parapharyngeal space neoplasms. Ann Otol Rhinol Laryngol 2001;110(12):1093–8.
91. O'Malley BW, Quon H, Leonhardt FD, Chalian AA, Weinstein GS. Transoral robotic surgery for parapharyngeal space tumors. ORL J Otorhinolaryngol Relat Spec 2010;72(6):332–6.
92. Kuet ML, Kasbekar A V., Masterson L, Jani P. Management of tumors arising from the parapharyngeal space: A systematic review of 1,293 cases reported over 25 years. Laryngoscope 2015;125(6):1372–81.
93. Lee HS, Kim J, Lee HJ, Koh YW, Choi EC. Transoral robotic surgery for neurogenic tumors of the prestyloid parapharyngeal space. Auris Nasus Larynx

francescopiolli.it

2012;39(4):434–7.

94. O'Malley BW, Quon H, Leonhardt FD, Chalian A a, Weinstein GS. Transoral robotic surgery for parapharyngeal space tumors. ORL J Otorhinolaryngol Relat Spec 2010;72(6):332–6.

95. Goldenberg D, Ondik MP. DaVinci robot-assisted transcervical excision of a parapharyngeal space tumor. J Robot Surg 2010;4(3):197–9.

96. Bradley PJ, Bradley PT, Olsen KD. Update on the management of parapharyngeal tumours. Curr Opin Otolaryngol Head Neck Surg 2011;19(2):92–8.

97. Taniguchi M, Kohmura E. Endoscopic transnasal transmaxillary transpterygoid approach to the parapharyngeal space: an anatomic study. Minim Invasive Neurosurg 2010;53(5-6):255–60.

98. Lee C-H, Lee T-J, Chen C-W. Transnasal endoscopic approach for drainage of pediatric parapharyngeal space abscess. Otolaryngol Head Neck Surg 2010;143(3):467–8.

99. Chan JYK, Li RJ, Lim M, Hinojosa AQ, Boahene KD. Endoscopic transvestibular paramandibular exploration of the infratemporal fossa and parapharyngeal space: a minimally invasive approach to the middle cranial base. Laryngoscope 2011;121(10):2075–80.

100. Basaran B, Polat B, Unsaler S, et al. Parapharyngeal space tumours : the efficiency of a transcervical approach without mandibulotomy through review of 44 cases. 2014;310–6.

101. Rao AB, Koeller KK, Adair CF. From the archives of the AFIP. Paragangliomas of the head and neck: radiologic-pathologic correlation. Armed Forces Institute of Pathology. Radiographics 19(6):1605–32.

102. Kitazume Y, Ohashi I, Katayama T, Tsunoda A, Kishimoto S, Negi M. Diffusion-weighted magnetic resonance neurography for parapharyngeal schwannomas: preoperative determination of the originating nerves. J Comput Assist Tomogr 2014;38(6):930–5.

francescopilolli.it

Ringraziamenti:

- al prof Mario Bussi per aver guidato il mio percorso di accrescimento nell'Otorinolaringoiatria.
- a tutto il personale medico ed infermieristico del San Raffaele che mi ha accolto, mi ha aiutato a migliorare e grazie al quale è stato possibile gestire e risolvere situazioni difficili.
- a tutti coloro che hanno voluto investire un po' del loro tempo per insegnarmi qualcosa.
- a Chiara ed agli amici che hanno sempre creduto in me.

francescopilolli.it